Sonder-Abdruck
aus
„Internationale Beiträge zur wissenschaftlichen Medicin"
Festschrift, Rudolf Virchow gewidmet zur Vollendung seines 70. Lebensjahres.
Band II.

Zur Lehre von dem metastatischen Carcinom der Choroides

von

Professor W. Uhthoff
in Marburg.

Hierzu Tafel XVIII u. XIX.

Das metastatische Carcinom der Choroides war, unserer medicinischen Litteratur nach zu urtheilen, bis zum Jahre 1872 eine nicht beschriebene Affection, sie war offenbar vorher am Lebenden nicht sicher diagnosticirt worden, und bei den Sectionen übersehen; denn es ist nicht anzunehmen, dass diese Erkrankungsform des Auges früher nicht vorgekommen sei oder auch nur viel seltener gewesen wäre, als jetzt in der neuesten Zeit. Gerade unsere jüngste ophthalmologische Litteratur zeigt uns, dass die Fälle von metastatischem Krebs des Augapfels doch häufiger vorkommen, als man bisher geneigt war, anzunehmen, wenn schon sie auch jetzt noch zu den relativ seltenen Krankheitsbildern auf ophthalmologischem Gebiete gerechnet werden müssen.

In einigen der letzten einschlägigen Mittheilungen ist referirender Weise auf die bisherigen Arbeiten eingegangen worden, ich möchte es daher unterlassen, über die früheren Arbeiten auf diesem Gebiete hier zunächst genauer zu berichten, ich werde in der Epicrise meiner Fälle auf die interessirenden Punkte der früheren Mittheilungen zurückkommen, es sei mir nur gestattet, an dieser Stelle kurz die bisherigen Arbeiten zur besseren Uebersicht für den Leser aufzuzählen.

Die erste einschlägige Mittheilung ist bekanntlich die Perls'sche aus dem Jahre 1872 (Beiträge zur Geschwulstlehre: I. Zur Casuistik des Lungencarcinoms. II. Carcinomatöse Capillar-Embolie der Choroidea. III. Zur Histologie des Lebercarcinoms. Virch. Arch. f. path. Anatomie LXI. p. 439 u. ff. 1872 dieselbe enthält nur einen

Sectionsbefund, doppelseitige diffuse metastatische carcinomatöse Degeneration der Choroides bei primärem Lungencarcinom.

Hierauf 10 Jahre lang keine weiteren einschlägigen Fälle in der Litteratur; 1882. Hirschberg. „Ueber einen Fall von doppelseitiger metastatischer Aderhautcarcinose", Krankenvorstellung in der Berlin. med. Gesellsch. v. 9. Nov. 1882, (Centralbl. f. Augenheilk. pro 1882, S. 376—380). Es ist dies der erste klinisch beobachtete Fall jedoch keine Autopsie. In demselben Jahre eine weitere Beobachtung über doppelseitiges metastatisches Choroidal- und Bulbus-Carcinom von Schoeler und Uhthoff. Die betreffende Kranke wurde am 15. Nov. 1882 in der Berl. med. Gesellsch. von Schoeler vorgestellt, über das Resultat der Autopsie wurde von mir am 27. Juni 1883 ebenfalls in der Berl. med. Gesellschaft kurz berichtet. Es war dies der erste Fall, bei welchem die klinische Beobachtung durch eine anatomische Untersuchung controllirt werden konnte.

1884. Mittheilung eines weiteren Falles von Hirschberg und Birnbacher. („Ueber metastatischem Aderhautkrebs" v. Graefe's Arch. f. Ophthalmolog. XXX. 4). Nur das linke Auge befallen, Autopsie.

1885. Manz. „Ein Fall von metastatischem Krebs der Choroidea". v. Graef. Arch. f. Ophthalmol. XXXI, 4.) Doppelseitige Augenaffection, Pat. stirbt, jedoch keine Autopsie.

1888. A. Schapringer. „A case of metastatic carcinoma of the choroid". The Americ. Journ. of Ophthalmolog. 1888, Octbr.), nur das linke Auge befallen, Tod an Metastasen, Autopsie.

1889. M. Gayet. „Sur un cas d'adénome de la choroide" (III. Arch. d'ophthalmol. 1889. Mai-Juni. Wohl auch als metastatisches Aderhautcarcinom anzusehen, nur Ein Auge befallen, Tod an allgemeiner Carcinose. Die Bezeichnung des Falles als Adénome vielleicht nicht gerechtfertigt.

G. Schulze. „Ein Fall von metastatischem Carcinom der Choroidea." 1889. Arch. f. Augenh. XXI, S. 319. Linksseitige Affection, Enucleation, Tod an multipler Carcinomatose.

J. Mitvalsky. „Ueber carcinomatöse Augapfelmetastasen". Arch. f. Augenhk. XXI, p. 431. I. Fall nur linksseitig, Enucleation, Tod an multiplen Metastasen. — 2. Fall nur klinisch beobachtet, Affection nur linksseitig, Tod an multiplen Carcinom-Metastasen, keine anatomische Untersuchung.

1890. A. E. Ewing. „Metastatischer Krebs der Aderhaut, des corpus ciliare und der Iris". v. Graefe's Arch. f. Ophthalmolog. XXXVI. Abth. 1. Doppelseitige Augenaffection, 1 Auge enucleirt und anatomisch untersucht.

Guende. „Observation de néoplasme choroidien développé chez

une femme agée de 54 ans, atteinte de cancre du sein et morte en état de cachexie (Progr. méd. N. 26 p, 525. Société française d'opthalmologie. 1890).

A. Elschnig. „Die metastatischen Geschwülste des Sehorgans". Arch. f. Aughk. Bd. XXII. 2. Heft p. 149). Letzte grössere zusammenfassende Arbeit über unser Thema, in dessen Capit. II. speciell über das metastatische Carcinom der Choroides berichtet wird. Bericht über einen neuen Fall von linksseitigem metastatischem Carcinom der Choroides. Ferner Besprechung der metastatischen Geschwulstbildung im Sehnervenstamm selbst mit Anführung eines neuen Falles. In Cap. I und in Cap. III. kurze Abhandlung über das metastatische Sarcom der Choroides auf Grundlage der bisher in der Litteratur veröffentlichten Fälle.

O. F. Wadworth. „A case of metastatic carcinoma of the choroid." (Transact of thn Americ. ophthal. soc. 1890 XXVI p. 672. (Mir nicht zugänglich.)

Damit würde die Aufzählung der einschlägigen Fälle von metastatischem Choroidalcarcinom aus der Litteratur zunächst beendet sein, und diesen würde sich jetzt meine neue Beobachtung als 16. Fall anschliessen, die ich im Anfang des Jahres 1890 zu machen Gelegenheit hatte. Der Fall kam um diese Zeit auf der III. medicinischen Klinik der Charité (Geh. Rath Senator) zur Aufnahme. Ich bin für die Hinzuziehung und Ueberlassung des Falles Herrn Geh. Rath Senator und Herrn Collegen Stabsarzt Dr. Leu zu besonderem Dank verpflichtet. Die Präparate für die anatomische Untersuchung wurden mir gütiger Weise von Seiten des Berliner pathologisch-anatomischen Institutes (Geh. Rath Virchow) durch Vermittlung von Herrn Kollegen Dr. Hansemann und Oestreich zur Verfügung gestellt, wofür ich Allen verbindlichst danke.

Fall I. Frau R., 47 Jahre alt, wird am 6. Januar 1890 in die Charité aufgenommen. Patientin stammt angeblich aus gesunder Familie, ob sie in frühester Jugend Krankheiten bestanden hat, weiss sie nicht anzugeben. Vom 7ten — 10ten Lebensjahr zuweilen Wechselfieber. Menses seit dem 14. Lebensjahr regelmässig, 3 normale Geburten, 1 mal Abort (Zwillinge). Am 3. Mai 1889 wurde Patientin wegen einer Geschwulst in der rechten Brust, die sich als Carcinom erwies, operirt. Seit einiger Zeit sollen sich epileptische Anfälle eingestellt haben. Ihr jetziges Leiden, weswegen sie in die Charité aufgenommen wurde, soll im Beginn des Januar 1890 seinen Anfang genommen haben. Es traten allgemeine Gliederschmerzen und namentlich heftige Kopfschmerzen in der Gegend des Hinterkopfes und in der Scheitelgegend auf, die nach der Stirn ausstrahlten. Sie

ist geneigt, ihr Leiden auf vorausgegangene Influenza und auf das Aufhören der Menses zurückzuführen.

Status praesens: Während ihres Aufenthalts in der Charité vom 6. Januar 1890 bis zum Tode, 19. Februar 1890, klagt Patientin continuirlich über sehr heftige Kopfschmerzen, ebenso auch über Schmerzen in der Umgebung der Narbe in der rechten Brust, und fühlt man in dieser Gegend mehrere haselnussgrosse schmerzhafte Knoten. Es bestehen ferner Schmerzen und Reissen sowie Kriebeln in den Beinen, während objektive Sensibilitäts- oder ausgesprochene Motilitätsstörungen nicht nachweisbar sind. Beim Erheben des rechten Armes deutliches Zittern. Klagen der Patientin „als ob unmittelbar vor ihrem Ohre gewaltiges Glockenläuten stattfinde". Das Sensorium ist in der ersten Zeit noch ziemlich frei, später wird sie sehr benommen und zuletzt ganz soporös. Der Puls ist von ziemlich normaler Frequenz, etwas schwach. Oedeme, Exantheme, sonstige Drüsenschwellungen sind nicht vorhanden. Der Urin zeigt normale Beschaffenheit. Von syphilitischen Erscheinungen ist Nichts nachweisbar. Keine Temperatursteigerung während der Erkrankung. Tod im Coma am 19. Februar 1890.

Etwa vom 20. Januar 1890 ab klagte Patientin zuerst über Sehstörungen, die dann von Tag zu Tag stärker wurden und kurz vor dem Tode zur Erblindung führten. Die ophthalmoskopische Untersuchung der Patientin erfolgte am 7. Februar 1890 und ergab Folgendes:

Linkes Auge: Papille deutlich getrübt, Grenzen verwischt, keine Prominenz der Papille. Unmittelbar an die Papille nach aussen sich anschliessend, die Gegend der Macula lutea und deren Umgebung einnehmend, findet sich eine grössere, ziemlich stark prominente Partie des Augenhintergrundes (Refractions-Differenz c 9 D von den am meisten prominenten Theilen, also c 3 mm hoch), während weiter peripherisch keine wesentlichen pathologischen Veränderungen vorliegen. Das erkrankte Terrain hat eine liegend ovale Form und setzt sich ziemlich scharf gegen die gesunden Partien des Augenhintergrundes ab. Die Farbe desselben ist eine intensiv graugelbliche und finden sich in den so veränderten Theilen des Augenhintergrundes eine Anzahl grösserer und kleinerer, markig weisser Flecke, von denen gerade der mittlere von sehr erheblichér Ausdehnung ist. Zwischen diesen intensiv weissen, markigen Herden erscheint die prominente Partie zum Theil stark geröthet, zum Theil auch hier kleine schwärzliche Pigmentanhäufungen wahrnehmbar, sonst das Aussehen der prominenten Partie ein grau-weiss-gelbliches. Die Netzhautgefässe laufen im Wesentlichen intakt über die erkrankten Partieen fort.

Rechtes Auge: Papille ebenfalls grauröthlich getrübt, Grenzen verwischt, keine wesentliche Prominenz der Papille. Unmittelbar nach unten, an der Papille beginnend, findet sich auch auf diesem Auge ein grösseres, fast kreisrundes und deutlich prominirendes Terrain des Augenhintergrundes. Die Refraktionsdifferenz im aufrechten Bilde beträgt für den am weitesten vorragenden Theil dieser Partie c 7 D (also eine Dicke von c $2^1/_3$ mm). Die Farbe ist auch hier eine grau-weiss-gelbliche und ziemlich gleichmässig, nur an der unteren äusseren Grenze der Partie finden sich einzelne markig weisse Flecke. Die kreisrunde Grenzlinie ist ziemlich scharf und somit diese starre, nicht flottirende circumscripte Amotio retinae nach allen Richtungen scharf abgrenzbar. Der übrige Theil des Augenhintergrundes verhält sich sonst normal.

Die Sehschärfe war auf beiden Augen stark herabgesetzt und betrug $R = \frac{14}{200}$ $L = \frac{3}{200}$. Die Gesichtsfelder zeigten für ein grösseres weisses Objekt ungefähr folgendes Verhalten; mit farbigen Objecten konnte nicht geprüft werden.

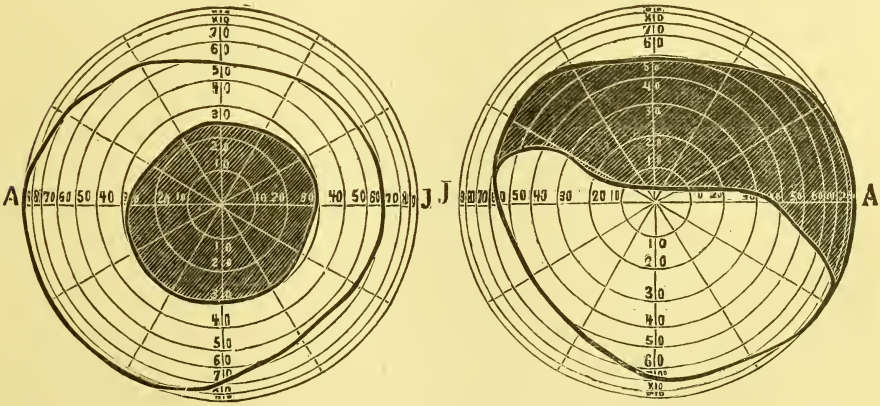

Es bestand also auf dem linken Auge ein grosser centraler absoluter Gesichtsfelddefekt und rechts war das Gesichtsfeld nach oben sehr stark eingeschränkt.

Die Augenbewegungen waren im Wesentlichen frei.

Die Autopsie, welche am 20. Februar 1890 von Dr. Oestreich ausgeführt wurde, ergab zunächst ein Recidiv des Carcinoms in der alten Narbe der rechten Mammagegend (2 Knoten hasel- bis wallnussgross). Die Narbe reicht bis weit in die rechte Achselhöhle hinein.

Bei der Eröffnung der Schädelhöhle an der Dura mater nichts Abnormes, die Hirnwindungen deutlich abgeflacht. Nach der Heraus-

nahme des Gehirns fällt auf der unteren Seite des rechten Schläfenlappens ein kleiner Einriss auf, der durch die sehr dünne noch erhaltene Hirnrindensubstanz in eine Höhle führt. Beim Einschneiden kommt man auf zwei wallnussgrosse Krebsknoten gerade in der unteren Spitze des Schläfenlappens; der eine derselben zeigt starken Zerfall mit Erweichung und hat Anlass zur Bildung eben besagter Höhle gegeben. Durch diese Geschwulstmasse ist die Spitze des Schläfenlappens in einer Ausdehnung von c 4 cm Durchmesser zerstört; die Rindensubstanz über dieser Geschwulstmasse scheint makroskopisch in einer ganz dünnen Schicht (von c 1—1,5 mm) noch erhalten zu sein.

Chiasma und Sehnerven scheinen sonst im Wesentlichen normal, der linke intracranielle Opticus-Stamm zeigt auf seinem Querschnitt eine kleine graue Stelle. Der Orbitalinhalt, die intraorbitalen Opticus-Stämme und die Bulbi von aussen zeigten nichts Abnormes.

In einer Reihe der übrigen Organe metastatische Carcinomknoten.

Anatomische Diagnose: Cicatrix mammae dextr., Carcinoma recidiv. mammae, carcinomata metastatica hepatis, lienis, renum, glandularum bronchial., retroperitonealium, cerebri, regionis lobi temporalis dextr., Choroidis utr., pulmonum, glandulae suprarenalis dextr.

Die Härtung der Präparate erfolgte in Müller'scher Flüssigkeit, Auswaschen in fliessendem Wasser, Nachhärtung in Alcohol.

Mikroskopische Untersuchung der Augen:

Linkes Auge: In der Gegend des hinteren Augenpoles, nach aussen an die Papille sich anschliessend, findet sich ein flacher, ziemlich runder scheibenförmiger Tumor, der gerade die Gegend der Macula lutea und deren Umgebung einnimmt, der grösste Durchmesser beträgt c 10 mm, die grösste Dicke c 4 mm im Centrum, sich nach den Seiten hin allmählich abflachend (s. Fig. 1a Taf. XVIII). Dieser Tumor gehört der Choroides an, namentlich nach aussen hin, ist das Aufgehen der Choroides in die Geschwulst sehr deutlich zu verfolgen (s. Fig. 1 Taf. XIX). Nach innen hin reicht die Geschwulst bis unmittelbar an die Papille heran, ohne jedoch an irgend einer Stelle auf die Sehnervenfasern selbst überzugehen. Die Geschwulst setzt sich an der Grenze relativ scharf gegen das gesunde Choroidalgewebe ab, jedoch sind in dem Gewebe der schon relativ normalen Aderhaut zum Theil ausgesprochene entzündliche Erscheinungen, kleinzellige Infiltration, namentlich in der Umgebung der Gefässquerschnitte nachweisbar, die hier durchweg strotzend mit Blut gefüllt sind. Die Geschwulst selbst ist an ihrer inneren Oberfläche in grösster Ausdehnung von der regelmässig verlaufenden Retinalpigmentschicht überzogen, im Centrum jedoch, welches am

meisten prominirt, ist diese Pigmentschicht von der Geschwulst durchbrochen, die sich mit etwas rauher, unregelmässiger Oberfläche in diesen Partien versehen zeigt. In diesen oberflächlichen Theilen der Geschwulst findet sich eine Reihe dünnwandiger, stark mit Blut gefüllter Gefässquerschnitte. Ich möchte glauben, dass dieser ausgedehnte centrale Theil der Geschwulst mit unregelmässiger Oberfläche nach Durchbruch der Retinalpigmentschicht die anatomische Unterlage für jene intra vitam ophthalmoskopisch sichtbare, grosse, markig weisse, centrale Stelle bildete mit den angrenzenden tiefrothen Partien zu einer Zeit, wo noch keine weitgehende, seröse Netzhautablösung bestand, die erst in den letzten Tagen vor dem Tode hinzutrat.

Die Geschwulst hat schon bei makroskopischer Betrachtung und bei schwacher Lupenvergrösserung ein ausgesprochen marmorirtes Aussehen, indem helle, unregelmässig zackige Partien mit dunkleren abwechseln (s. Fig. 1a Taf. XVIII). Die microscopische Untersuchung ergiebt einen ausgesprochen carcinomatösen Bau der Geschwulst; dieselbe besteht aus dichtgedrängten Epithelzellen oder Epithelzellennestern mit im Ganzen ziemlich spärlichem Stroma. Die Geschwulst geht nach aussen bis hart auf die Sclera, ohne jedoch im eigentlichen Sinne in dieselbe übergegangen zu sein. Die hellen ausgedehnteren Partien auf dem Querschnitt der Geschwulst erweisen sich bei genauerer microscopischer Untersuchung als necrotische, degenerirte Geschwulsttheile. Sie sind bei einer intensiven Doppelfärbung mit Carmin und Haematoxylin ziemlich ungefärbt geblieben und zeigen nur einen leicht rosa Farbenton. Diese Partieen setzen sich vielfach ganz scharf gegen die übrigen Geschwulsttheile ab, so dass dadurch ein landkartenförmiges Aussehen des Geschwulstquerschnittes entsteht (s. Fig. 1a Taf. XVIII). An anderen Stellen jedoch kann man sehr deutlich den allmählichen Uebergang der Geschwulstmasse in die necrotischen Partieen verfolgen. Die necrotischen Herde zeigen zum Theil eine feinkörnige, detritusartige, gleichmässige Beschaffenheit, so dass es nicht gelingt, hier noch die einzelnen Bestandtheile der Geschwulst sicher zu erkennen. Meistens jedoch ist deutlich nachweisbar, dass diese degenerirten Partieen aus necrotisirten Krebszellen bestehen; dieselben liegen dicht gedrängt aneinander, die Grenzconturen sind bei genauer Einstellung noch gerade erkennbar. Die so degenerirten Geschwulstzellen haben ein gleichmässig feinkörniges Aussehen, sie bleiben an Grösse hinter den lebensfähigen Carcinomzellen deutlich etwas zurück, ein Kern differenzirt sich vielfach noch in ihnen, aber er färbt sich nicht mehr mit Haematoxylin, mit Carmin tritt theilweise noch eine leichte gleichmässige Rosafärbung des ganzen Zellenleibes ein. Meistens

sind nun, wie schon hervorgehoben, die degenerirten Partieen ganz scharf gegen die übrigen Geschwulstpartien abgesetzt, und garnicht selten findet sich an den Grenzen ein deutlicher Spaltraum, indem wohl bei der Härtung eine etwas ungleichmässige Schrumpfung der degenerirten und der nicht degenerirten Geschwulstpartieen herbeigeführt wurde, so dass dadurch beide an der Grenze etwas von einander abgehoben wurden. In einzelnen Territorien nun der degenerirten Partieen finden sich auch Haemorrhagien, die zum Theil Zeichen der regressiven Metamorphose bieten, sich jedoch nicht unschwer von den eigentlichen Bestandtheilen der necrotischen Partieen, den degenerirten Carcinomzellen unterscheiden lassen.

An vereinzelten Stellen ist der Uebergang der lebensfähigen Geschwulstmassen in die degenerirten ein allmählicher, und diese Stellen sind besonders geeignet, die Necrotisirung der Geschwulstzellen zu studiren. Man sieht in diesen Grenzpartieen zwischen schon völlig degenerirten Zellen noch guterhaltene eingestreut, deren Kerne noch eine intensive Haematoxylinfärbung angenommen haben, daneben finden sich dann andere, wo die Haematoxylinfärbung des Kernes schon eine sehr blasse und wenig markante ist, und sehr bald zeigen dann die Zellen gar keine Kernfärbung mehr, sondern nehmen jenes vorhin beschriebene feinkörnige Aussehen an, wo dann eine differente Färbung von Kern- und Zellprotoplasma nicht mehr zu Tage tritt (s. Fig. 2 Taf. XIX). Die degenerirten Stellen des Tumors zeigen theilweise eine Pigmentirung zum Theil in Form von wirklichen Pigmentzellen, zum Theil in Form von feinkörnigem Pigment, beide Faktoren gehören offenbar dem Stromapigment der Choroides an, auf grosse Ausdehnung hin sind aber diese necrotischen Territorien völlig pigmentlos. Die nicht degenerirten Geschwulsttheile sind nur an vereinzelten Stellen spärlich pigmentirt und zwar in den Grenzterritorien zur normalen Choroides hin, hier ist das Pigment dann gewöhnlich noch in Form von Pigmentzellen abgelagert und liegt in den Bindegewebszügen des noch deutlich erkennbaren und durch die Geschwulstmassen auseinander gedrängten Choroidalstromas.

Ein eigenthümliches Aussehen bieten dann ferner noch mitten in die degenerirten Partieen auf der Schnittfläche eingestreute, scharf abgegrenzte Inseln von lebensfähigem, wohl charakterisirtem carcinomatösen Gewebe (s. Fig. 1 und 2 Taf. XIX). In den Centren dieser Inseln ist fast immer ein Gefässquerschnitt gelegen, meistens mit einem Propf von rothen Blutkörpern gefüllt, es folgt dann die im Wesentlichen normale Gefässwandung und hieran schliesst sich eine breite ringförmige Zone carcinomatösen Gewebes, welches sich dann meistens wieder ganz scharf gegen die necrotischen Territorien ab-

setzt. An einzelnen Stellen, wenn ein solches Gefäss mit gürtelförmiger carcinomatöser Zone auf dem Längsschnitt getroffen wird, stellt sich dasselbe dann als langes zapfenartiges Gebilde dar (Fig. 2 Taf. XIX), dessen Centrum von dem mit Blut gefüllten Gefässlängsschnitt gebildet wird, an welches sich nach beiden Seiten breite begleitende Grenzzonen von carcinomatösem Gewebe schliessen. Derartige Gefässlängs- und Querschnitte finden sich auch an anderen Stellen der Geschwulst, die nicht necrotisch geworden sind, und auch hier hebt sich das Gefässrohr mit umgebender gürtelförmiger Zone von Krebsgewebe oft deutlich von den übrigen mehr diffus carcinomatösen Veränderungen ab.

An einzelnen Stellen der Geschwulst sieht man von der Sclera her deutlich die hinteren kurzen Ciliararterien eintreten, jedoch sind die Längsschnitte derselben innerhalb der Sclera mit Blut gefüllt, ein carcinomatöser Thrombus konnte in dem intrascleralen Theil derselben an keiner Stelle nachgewiesen werden; bei ihrem Eintritt in die Geschwulst selbst geht das Gefässrohr völlig in der Geschwulst auf. Die Degeneration ist zu weit vorgeschritten, als dass es möglich wäre, hier noch Krebszellenembolien in den einzelnen feineren Verzweigungen der Arterien in der Choroides selbst nachzuweisen.

Im Uebrigen besteht totale seröse Netzhautablösung, welche erst in der allerletzten Zeit vor dem Tode sich ausgebildet hat, da zur Zeit der ersten Untersuchung die Netzhaut noch total anlag und nur entsprechend der prominenten Geschwulst mit empor gehoben war. Das subretinale Exsudat ist von gleichmässig homogener Beschaffenheit ohne wesentliche morphotische Elemente. Auf eine grössere Strecke hin findet sich jedoch, an die Stäbchen und Zapfenschicht der abgelösten Netzhaut fest angelagert, eine derbe ca. 0,5 mm dicke Exsudatschicht, welche aus dicht verfilzten feinen Fibrinfäden besteht, in welche stellenweise feine Pigmentkörnchen haufenweise abgelagert sind. Auf eine kleine Strecke hin sitzt an der äusseren Grenze dieser Fibrinschicht das zusammenhängende Pigmentepithelstratum der Retina, während sonst überall diese Pigmentschicht continuirlich auf der Choroides liegen geblieben ist. Auch in dem Theil des subretinalen Exsudates, welcher in der Gegend vor dem Tumor gelegen ist, zeigen sich sonstige pathologische Veränderungen, wie Haemorrhagien, Ausscheidung von Fibrinmassen, meistens wieder in Form einer continuirlichen Schicht, welche sich nach aussen der Retina anlegt, Einlagerung von Pigmentzellen, ja die Geschwulstelemente selbst resp. ihre degenerirten Massen sind nach Durchbruch der innern Begrenzungsmembran (Glaslamelle) der Choroides und des Retinalpigment-Stratum zum Theil erheblich tief in das subretinale Exsudat eingedrungen.

Die übrigen Theile des Auges scheinen nicht wesentlich pathologisch verändert, namentlich erweist sich auch der Sehnervenstamm mit seinen Scheiden als ganz normal.

Das rechte Auge zeigt bei der microscopischen Untersuchung nach unten von der Papille eine runde, flach kuchenförmige Geschwulst, welche ca. 12—15 mm im Durchmesser hat und eine ziemlich gleichmässige Dicke von 1,5—2 mm besitzt. Dieselbe reicht nach oben bis unmittelbar an die Papille heran, ja sie umgreift die Papille sogar noch mit ihrem obern Abschnitt, geht jedoch nirgends in die Papille und die Retina über. Auch der Sehnervenstamm selbst mit seinen Scheiden verhält sich völlig normal (s. Figur 1a und b, Taf. XVIII).

Die Netzhaut selbst zeigt sich in ausgedehntem Maasse abgehoben auch in dem vordern Bulbus-Abschnitt, dagegen liegt sie im Bereich der Geschwulst derselben noch ziemlich fest auf. An der Peripherie der Geschwulst haftet die Retina auf der einen Seite noch direkt an derselben, in der übrigen ganzen Ausdehnung der Geschwulstoberfläche jedoch ist sie durch eine ca. 0,5—1,0 mm dicke fibrinöse Exsudatschicht abgehoben (s. Fig. 1, Taf. XIX). Diese derbe Exsudatschicht zwischen Retina und Choroidalgeschwulst zeigt nun kein ganz gleichmässig homogenes Aussehen, sondern einen unregelmässig zum Theil mehrfach geschichteten Bau, wie das in Fig. 5 auch angedeutet ist; mehr homogene Schichten wechseln ab mit Schichten, die aus einem feinen fibrinösen Netzwerk bestehen. Sehr auffällig gestaltet sich das Verhältniss dieser Exsudatschicht zur Retina an der Grenze, da, wo die Retina noch direkt die Geschwulst berührt; man kann hier verfolgen, wie die sich allmählich immer mehr verjüngende Exsudatschicht sich mit ihrem letzten Ende zwischen die Aussen- und Innenglieder der Stäbchen- und Zapfenschicht einschiebt, und so diese Schicht gleichsam in eine äussere und eine innere Hälfte zerlegt. Man kann noch auf eine grössere Strecke hin die abgetrennte äussere Hälfte der Stäbchen und Zapfenschicht deutlich an ihrem zarten verticalstreifigem Bau erkennen, wie sie der auf der Geschwulst liegenden Pigmentschicht direkt anhaftet, während die vorhin beschriebene Exsudatschicht, allmählich immer dicker werdend, die Retina mit dem inneren Theil der Stäbchen- und Zapfenschicht stetig weiter abhebt. Die so abgetrennte äussere Lage der Stäbchen und Zapfenschicht erscheint auffallend verbreitert, und ihre einzelnen Elemente sind gleichsam in die Länge ausgezogen (s. Fig. 1, Taf. XIX).

Die Geschwulst selbst zeigt auf dem rechten Auge vielfach analoge Verhältnisse, wie auf dem linken, aber in Uebereinstimmung mit dem ophthalmoscopischem Befund eine erheblich geringere Dicke.

Sie bietet histologisch, ebenso wie links eine typisch carcinomatöse Beschaffenheit, dicht gedrängte Epithelzellennester mit im Ganzen spärlichen Stroma, welches sich durch seine typische Pigmentirung vielfach als restirendes Choroidalstroma ausweist. Die Carcinomzellen sind, ebenso wie links, relativ klein und gewöhnlich mit einem grossen Kern versehen, ziemlich selten sind Zellen mit zwei Kernen. Sehr umfangreich sind auch auf diesen Geschwulstdurchschnitten die necrotischen Partieen, so dass sie oft fast die Hälfte des ganzen Querschnitts einnehmen, und namentlich finden sie sich in den centralen Partieen (s. Fig. 1, Taf. XIX), während die Randtheile, offenbar die jüngsten Abschnitte der Neubildung, weniger derartige necrotische Herde aufweisen. Auch hier sind die degenerirten Partieen theilweise und ungleichmässig pigmentirt. Das Pigment liegt oft innerhalb von Bindegewebszügen, welche als das restirende Choroidalstroma anzusehen sind, zum Theil liegt es auch ausserhalb derartiger Stromazüge mitten zwischen dem zelligen necrotischen Material. Das Pigment ist bald in feinkörniger Form, bald in wohlcharakterisirten Pigmentzellen abgelagert. Auch hier ist es leicht, das necrotische Material als direkt aus degenerirten Krebszellen entstanden nachzuweisen; fast überall gelingt es, die Contouren der necrotischen mit feinkörnigem Inhalt versehenen Zellen noch aufzufinden, mit Haematoxylin tritt keine Kernfärbung mehr ein und mit Carmin entsteht nur eine leichte blassröthliche gleichmässige Färbung der degenerirten Partieen. Dieselben setzen sich durchweg scharf gegen die übrigen lebensfähigen Theile des Carcinoms ab, an andern Stellen aber hat man auch hier Gelegenheit, den allmählichen Uebergang von Einem zum Andern zu beobachten, wie das für das linke Auge schon beschrieben wurde (s. Fig. 2, Taf. XIX). Es finden sich dann an der Grenze zwischen necrotischem Zellmaterial zahlreiche, relativ gut erhaltene Carcinomzellen mit exquisit gefärbtem Kern, darauf noch ganz vereinzelte blassbläuliche tingirte Kerne und darauf ferner die gleichmässig pflasterartig dichtgedrängten, necrotischen Zellen, deren Kerne keine Färbung mehr annehmen. An einzelnen Stellen finden sich auch hier wiederum Haemorrhagien in den degenerirten Partieen, aber weniger als auf dem linken Auge.

Dagegen zeigen sich auf diesem Auge in den necrotischen Territorien die wohl charakterisirten carcinomatösen Inseln, in deren Centrum ein oder mehrere Gefässquerschnitte liegen, häufiger als dies bei dem linken Auge der Fall war (s. Fig. 1, Taf. XIX). In einzelnen solchen scharf abgegrenzten Inseln scheint ein kleiner Arterien- und Venenquerschnitt gemeinsam das Centrum zu bilden, von einer gemeinsamen Scheide umgeben. Die Gefässlumina sind in der Regel mit Blut gefüllt, vereinzelt aber sieht man auch ein Gefässlumen mit

einem Thrombus von Carcinomzellen gefüllt. Die der Neubildung unmittelbar angrenzenden Choroidalpartieen weisen auch hier zum Theil eine begrenzte entzündliche Rundzellen-Infiltration auf.

Der II. Fall betrifft jene Beobachtung, die schon in der oben gegebenen kurzen Litteratur-Aufzählung als Fall III aus dem Jahre 1882 aufgeführt ist. Patientin wurde damals über ein Jahr lang von Prof. Schoeler und mir intra vitam beobachtet. Ersterer stellte die Kranke am 15. November 1882 in der Berl. medic. Gesellschaft vor, und ebenda konnte ich die einschlägigen anatomischen Präparate am 27. Juni 1883 kurz demonstriren, die mir durch die Güte des Herrn Prof. Langenbuch und des Herrn Dr. Loehlein für die anatomische Untersuchung überlassen worden waren. Ich bin nun bisher nicht dazu gekommen, eine genaue Beschreibung dieser interessanten Präparate zu geben und durch Zeichnungen zu illustriren; ich möchte das jetzt an dieser Stelle in Zusammenhang mit der neuen zweiten Beobachtung nachholen, zumal beide Fälle anatomisch sowohl als klinisch viele Analogien, aber auch viele Verschiedenheiten bieten. Den klinischen Theil dieser zweiten Beobachtung will ich hier nur kurz nach den damaligen Schoeler'schen Mittheilungen referiren, auf die anatomischen Verhältnisse aber genauer eingehen.

Fall II. Frau Klingsporn, 33 Jahre alt, stellt sich am 18. Februar 1882 in der Schöler'schen Klinik vor mit der Angabe, dass seit Kurzem die Sehkraft auf dem linken Auge abnehme, nachdem schon seit ca. 10 Wochen die Sehkraft des rechten Auges sich fast völlig verloren habe. Patientin ist vor 6 Jahren an Mammacarcinom von Geheimrath Bardeleben operirt worden.

Der objective Befund an den Augen ergiebt zur Zeit R. A. S. = $^{6}/_{200}$, Gesichtsfeld nur in einem Stück excentrisch nach unten erhalten. L. A. S. = $^{15}/_{100}$, Gesichtsfeld nach innen, innen oben und innen nnten beschränkt, auch centrales Undeutlichkeitsscotom.

Ophthalmoskopisch, rechts nach unten, ausgedehnte buckelförmige flottirende Netzhautablösung, welche fast bis an die Papille heranreicht. Die Papille ist ausgesprochen getrübt, die Grenzen sind verwischt, leichte Prominenz, in der unmittelbaren Umgebung nach aussen an der Papille einige markig weisse Herde in der Retina. Von der Papille nach aussen, die Gegend der Macula lutea und deren Umgebung einnehmend, findet sich eine ausgedehnte ziemlich gleichmässig graugelbliche Färbung des Augenhintergrundes, an einzelnen Stellen in diesem Teritorium kleine gruppenweise Pigmentanhäufungen. Die Netzhautgefässe sowie die Netzhaut selbst gehen im Wesentlichen intact über die graugelblich gefärbte und leicht prominente Choroidalfläche hinweg. Peripherisch nach oben verhält sich der Augenhinter-

grund noch im Wesentlichen normal, der Uebergang zu der centralen erkrankten Partie ist ein mehr allmählicher.

Links zeigt sich von der Papille nach aussen ebenfalls den hinteren Augenpol, die Gegend der Macula lutea und deren Umgebung einnehmend, eine ganz analoge graugelbliche Trübung der Choroides mit einzelnen kleinen Pigmentanhäufungen. Die Netzhaut mit ihren Gefässen verläuft intact über dieses Territorium des Augenhintergrundes hinweg, eine Prominenz dieser Partie ist zur Zeit nicht nachweisbar. Die Papille erscheint noch scharf begrenzt.

Im Verlaufe der weiteren continuirlichen Beobachtung nun, vom 16. Februar 1882 bis zum Tode am 24. März 1883 (also über ein Jahr), entwickelten sich die Augenerscheinungen in folgender Weise weiter. Zunächst rechtes Auge. Bis Mitte März 1882 ziemlich derselbe Befund, von hier ab Wachsen der Netzhautablösung und allmähliche weitere Zunahme der graugelblichen centralen Entartung der Choroides, so dass bald wegen der stets vorschreitenden Amotio retinae Nichts mehr von dem sonstigen Augenhintergrund sichtbar ist. Ende August 1882 ist das Sehen rechts völlig erloschen, dichter grauer Reflex aus dem Glaskörper bis dicht hinter die Linse, Einzelheiten jetzt nicht erkennbar. Tension noch normal, Augenbewegungen frei, Pupillen mittelweit und starr auf Licht. Ende Oktober 1882 deutlicher Status glaucomatosus des rechten völlig erblindeten Auges, der Augapfel in toto etwas vergrössert und deutlich vorgetrieben, die Pupille sehr weit und starr, Irisgewebe atrophisch. Beweglichkeit des Auges nach den verschiedenen Richtungen namentlich nach aussen wesentlich behindert. In den Binnenraum des Auges scheinen starke Haemorrhagien erfolgt zu sein, röthlichbraune hämorrhagische Trübungen dicht hinter der Linse nachweisber. Im Januar 1883 Zunahme des Exophthalmus auf dem rechten Auge mit zeitweiliger stärkerer Anschwellung und Entzündung der Augenlider, ebenso Zunahme der Beweglichkeitsbeschränkung sowie Schmerzhaftigkeit der Augenbewegungen. In diesem Zustande bleibt das rechte Auge bis zum Tode.

Das linke Auge zeigte im Verlauf der Beobachtung vom 16. Februar 1882 bis zum Tode im März 1883 folgende Veränderungen: Gegen Mitte März 1882 (also in ca. 1 Monat) hat sich ganz langsam peripheriewärts die graugelbliche gleichmässige Trübung der Choroides etwas vergrössert, auch haben sich mehrere neue kleine Pigmentanhäufungen in diesem Terrain gebildet. Das Fortschreiten erfolgt nach allen Richtungen ziemlich gleichmässig, an der Grenze finden sich zahlreiche kleine gelbliche Pigmentdefecte. Der Refractionszustand der graugelblich veränderten centralen Chorioidalpartieen ist jetzt ein hyperopischer ca. 1,5 D., während zuerst eine Myopie von

ca. 1 D. an dieser Stelle bestand, woraus eine leichte gleichmässige Verdickung der Choroides in den centralen Theilen diagnosticirt werden konnte. Zu dieser Zeit zeigt sich auch die Papille schon theilweise in Mitleidenschaft gezogen, die äusseren Theile derselben sind ausgesprochen neuritisch getrübt und leicht prominent. Die papillitischen Erscheinungen nehmen von jetzt ab schnell zu, und schon Ende März 1882 zeigt sich auch hier das Bild einer ausgesprochenen Neuritis optica mit deutlicher Prominenz der Papille, die Grenzen sind völlig verdeckt und in der Papille selbst, sowie deren unmittelbarer Umgebung, namentlich nach der Macula lutea zu, finden sich auch auf diesem Auge eine Anzahl markig weisser Flecke, von denen einige eine Vascularisation mit neu gebildeten Gefässen zeigen. Zu dieser Zeit nun ist auch auf diesem Auge peripherisch nach unten eine buckelförmige, flottirende Netzhautablösung nachweisbar, so dass das Bild jetzt sehr dem anfangs auf dem rechten Auge erhobenen Befunde gleicht, nur dass hier die Netzhautablösung weniger ausgedehnt ist. — Ende August 1882 sieht auch das linke Auge nur noch Finger in 1 m exentrisch nach unten, indem die Amotio retinae noch etwas weiter vorgeschritten ist, und ebenso die gleichmässige graugelbliche Färbung der Choroides mit vereinzelten kleineren und grösseren Pigmentherden immer weiter nach der Peripherie hin an Ausdehnung zugenommen hat, ohne irgend wie prominenter geworden zu sein; die Papille zeigt auch jetzt noch das Bild einer starken Neuritis optica, deutliche Prominenz und noch immer in grösserer Anzahl die markig weissen, zum Theil vascularisirten Herde. — Ende October 1882 ist die graugelbliche Färbung der Chorioides ziemlich bis zum Aequator vorgeschritten, jedoch so, dass die ziemlich scharfe Grenze zu den gesunden Theilen des Augenhintergrundes hin noch deutlich zu übersehen ist. Die Schwellung der Papille ist geringer geworden, sie hat ein ausgesprochen atrophisches Aussehen angenommen, die Grenzen sind noch verwischt, die eigenthümlich markig weissen Herde sind kaum mehr sichtbar. Eine Netzhautablösung nach unten ist jetzt nicht mehr nachweisbar, die Netzhaut liegt an. Die Retinalgefässe sind stark verengt. S = 0, auch hier jetzt völlige Erblindung. In diesem Zustande blieb das Auge im Wesentlichen bis zum Tode im März 1883, so dass also fast die ganze hintere Hälfte des linken Augenhintergrundes eine gleichmässig graugelbliche Fläche mit einzelnen stern- und herdförmigen Pigmentirungen ohne Prominenz darbot. Die Papille zeigte das Bild der neuritischen Atrophie mit verwischten Grenzen und sehr engen Gefässen. — Protusion des Augapfels und glaucomatöse Erscheinungen sind hier bis zum Tode nicht eingetreten.

Unter stetiger Verschlechterung des Allgemeinbefindens, namentlich unter dem Auftreten von Erscheinungen, die auf intracranielle Metastasenbildung hinwiesen (Kopfschmerzen, Schwindel, Ohrensausen, Erbrechen u. s. w.) trat am 25. März 1883 der Tod ein.

Die Section ergab: Carcinomatöse Veränderungen der Pleuren beiderseits, doppelseitige ausgesprochene carcinomatöse Degeneration der Ovarien, doppelseitige ziemlich symmetrisch gelegene grosse Carcinomknoten in beiden Grosshirnhemisphären (rechts kleinapfelgross, links wallnussgross), carcinomatöser Tumor der Dura mater in dem unteren vorderen Theil der linken Schläfengrube, den unteren Theil des Schläfenlappens stark comprimirend, auf dem hinteren Theil des Schädeldaches ebenfalls carcinomatöser Tumor und in letzter Linie doppelseitige carcinomatöse Metastasen beider Bulbi und des rechten Nervus opticus dicht vor dem Chiasma sowie der rechten Orbita.

Makroskopische und mikroskopische Untersuchung der Bulbi, Optici und des Orbitalinhaltes:

Rechtes Auge: Dasselbe zeigt zunächst nach seiner Herausnahme am hinteren Pol einen grösseren retrobulbären carcinomatösen Tumor, fest mit dem hinteren Theil des Bulbus verwachsen und in denselben übergehend. Der Tumor hat einen grössten Querdurchmesser von ca. 25 mm und einen Dickendurchmesser von ca. 10 mm, er umschliesst den Nervus opticus vollständig, so jedoch, dass die Hauptmasse des Tumors nach aussen vom Opticus, der Gegend der Macula lutea entsprechend liegt und den Sehnerven nach aussen um ca. 16 mm überragt, nach innen von demselben sich jedoch nur auf 4—5 mm erstreckt (s. Fig. 2 b, Taf. XVIII). Der Sehnerv selbst nebst seinen Scheiden ist völlig carcinomatös degenerirt im Bereich des Tumors. Aber auch weiter nach rückwärts von dem Tumor in der Orbita und in seinem intracraniellen Theil ist der rechte Sehnerv völlig carcinomatös entartet und zwar so, dass der Opticus-Stamm in seinem orbitalen Verlaufe eine ziemlich normale Dicke zeigt, aber alle Nervenfasern völlig zu Grunde gegangen und durch carcinomatöse Massen ersetzt sind. Die innere Sehnervenscheide ist dabei stellenweise sehr stark fibrös verdickt, während sich der Zwischenscheidenraum und die äussere Sehnervenscheide vielfach sehr wenig verändert zeigen. Auch auf den Sehnervenquerschnitten im hinteren orbitalen Theil erkennt man fast regelmässig noch ganz gut die Bindegewebssepten des Opticus, so dass in den grossen Maschenräumen vielfach ganz regelmässig die Nester von carcinomatösen Zellen eingelagert sind. An anderen Stellen des Querschnittes dagegen zeigt sich das interstitielle Bindegewebe stark gewuchert und narbenförmig retrahirt, so dass die Maschenräume an einzelnen Stellen ganz obliterirt resp. sehr stark

verkleinert erscheinen; aber auch in diesen stark verkleinerten Maschen sind regelmässig die Nester von Carcinomzellen eingelagert. Fig. 4, Taf. XVIII zeigt einen derartigen Querschnitt des rechten Sehnerven aus dem hinteren orbitalen Theile. Die äussere Scheide zeigt sich im Wesentlichen normal, die innere dagegen namentlich an einer Stelle eine starke halbmondförmige fibröse Verdickung. Sie ist hier durch eine dazwischen gewucherte bindegewebige fibröse Masse gleichsam in ein inneres und äusseres Blatt zerlegt, welche sich durch derbe arkadenförmige neugebildete Bindegewebszüge verbunden zeigen. Die Sehnervensubstanz ist auf dem Querschnitt überall völlig zu Grunde gegangen und regelmässig durch carcinomatöse Massen zwischen den Bindegewebssepten ersetzt. Im unteren Theil des Querschnitts findet sich eine derbe, narbenförmige Verdickung des interstitiellen Bindegewebes, in deren Bereich die Maschenräume theilweise völlig obliterirt sind, andere sind ausserordentlich stark verkleinert, haben aber immer noch carcinomatöse Massen als Inhalt. Aehnlich wie auf diesem Durchschnitt gestalten sich die anatomischen Verhältnisse auf anderen aus den angrenzenden Regionen. Bei ihnen ist zum Theil die partielle narbige Schrumpfung des Sehnervenquerschnittes noch stärker und ausgedehnter, auch finden sich in diesen Partieen theilweis ausgedehnte frische Hämorrhagien sowie alter Blutfarbstoff. In dieser Weise repräsentiren sich die anatomischen Veränderungen des rechten Sehnervenstammes bis hinein in das intracranielle Ende, hier nimmt der Opticus-Stamm allmählich an Dicke zu, und zeigt gleich nach seinem Durchtritt durch den knöchernen Kanal eine grosse knotenförmige Auftreibung von 1 cm Breite und Länge (siehe Fig. 2 c, Taf. XVIII). Die mikroskopische Untersuchung ergiebt hier sowie im ganzen intracraniellen Theil des Opticus eine vollständige Umwandlung in carcinomatöse Masse, in der Züge der normalen Bindegewebssepten nur theilweis noch erkennbar sind. Am Chiasma endigen diese hochgradigen carcinomatösen Veränderungen der Sehnervenbahnen, das Chiasma selbst zeigt in seiner rechten Hälfte noch mässige analoge Veränderungen, die linke Hälfte sowie auch der linke intracranielle Opticus-Stamm sind im Wesentlichen frei.

Kehren wir jetzt zu dem retrobulbären Tumor des Bulbus zurück, so erweist sich derselbe bei der mikroskopischen Untersuchung als ein Scirrhus und von sehr derber Consistenz. In einzelnen Regionen sind die Krebszellennester in dem mächtigen derben, fibrösen Stroma nur spärlich eingelagert, an anderen wieder reichlicher, überall aber ist ein mächtiges faseriges Bindegewebsstroma nachweisbar. In den peripherischen Theilen der Geschwulst sind eingeschlossene Theile der Augenmuskeln, Nerven und Gefässe nachweisbar. Nach vorn hin ist die Geschwulst völlig in die Sclera hineingewachsen und

durchsetzt dieselbe am hinteren Pol des Bulbus zum Theil vollständig continuirlich bis in die Choroides hinein.

Auch das Orbitalgewebe zeigt sich rechts nach rückwärts von der Geschwulst in grösserer Ausdehnung ausgesprochen pathologisch verändert; es finden sich einzelne starke Blutergüsse in demselben, von denen einer sogar einen Quer- und Längsdurchmesser von 10 bis 12 mm erreicht. Namentlich in der Umgebung dieser grösseren Blutmasse finden sich ausgesprochene carcinomatöse Veränderungen des Orbitalgewebes, zum Theil in Form von kleineren compacten Carcinomknoten, zum Theil als mehr diffuse carcinomatöse Infiltration des Gewebes, wie sich das namentlich gut an dem orbitalen Fettgewebe nachweisen lässt, indem hier die reticulirte Bindegewebssubstanz, in deren Maschen die einzelnen Fettzellen liegen, völlig von Carcinomzellen durchsetzt ist, zum Theil unter starker Verbreiterung der einzelnen Bindegewebszüge, so dass die Carcinommassen ein völlig reticulirtes Aussehen bieten, mit eingeschlossenen Fettzellen. Die carcinomatösen Veränderungen des Orbitalgewebes reichen zum Theil bis an die äussere Sehnervenscheide heran, ja an einer Stelle wird dieselbe durchbrochen, so dass der ganz carcinomatös degenerirte Sehnervenquerschnitt direct mit den orbitalen carcinomatösen Veränderungen zusammenhängt; in dieser Gegend sind auch die äussere und innere Sehnervenscheide fest miteinander verwachsen. Der starke rechtsseitige Exophthalmus bei der Patientin während des Lebens ist somit nicht durch den retrobulbären Tumor allein, sondern auch durch directe orbitale Veränderungen bedingt gewesen.

Was nun den rechten Bulbus selbst anlangt, so ist er zunächst nach allen Richtungen etwas über die Norm ausgedehnt, so dass sein Durchmesser nach den verschiedenen Richtungen ca. 26 mm beträgt. Die Retina zeigt eine ausgedehnte Ablösung, sie selbst ist in einem hohen Grade atrophisch, so dass sie vielfach nur als ein längsfaseriges Stratum erscheint, an dessen Aussenfläche nur theilweise noch Reste der übrigen Retinalschichten haften, deren regelrechte Structur und Schichtung jedoch meistens nicht mehr sicher zu erkennen ist. Das subretinale Exsudat ist stark fibrin- und bluthaltig.

Die Choroides zeigt sich nun, namentlich in den hinteren Abschnitten des Bulbus, welche dem Sitz des retrobulbären Tumors entsprechen, stark verändert. Sie ist hier auf grössere Ausdehnung hin, aber nicht überall gleichmässig, leicht verdickt und theilweise ausgesprochen fibrös degenerirt, das Pigment ist in einzelnen Regionen rareficirt, an andere dagegen wieder haufenweise zusammengeschoben. In dem Choroidalstroma finden sich in grösserer Ausdehnung Krebs-

zellennester abgelagert, gewöhnlich durch grössere Zwischenräume getrennt, man kann hier an manchen Stellen erkennen, wie die retrobulbäre Geschwulst direkt durch die Sclera hindurch mit der Choroides in Verbindung steht. Diese theils atrophischen, theils carcinomatösen Degenerationsvorgänge lassen sich bis in die vorderen Theile der Choroides hinein nachweisen. (Fig. 4, Taf. XIX), zeigt z. B. einen Schnitt durch Retina, Choroides und Sclera dieses Auges, nicht weit vom Corpus ciliare entfernt. Die Choroides ist hier, wie man sieht, nicht verdickt, eher in leichtem Grade atrophisch und trotzdem mit kleinen Epithelzellennestern durchsetzt. Das Pigment ist in dieser Region offenbar stark rareficirt, gleich daneben im nicht degenerirten Theil ist es reichlicher vorhanden. Die vordersten Abschnitte des Uvealtractus (Ciliarkörper, Iris), zeigen deutliche Atrophie, wie das an der Iris auch schon intra vitam nachweisbar war.

Im hinteren Abschnitt der Choroides gelingt es auch, einzelne Gefässdurchschnitte nachzuweisen, in deren Lumen Carcinomzellen in grösserer Menge abgelagert sind, (s. Fig. 5, Taf. XIX); dieser Befund ist aber im Ganzen sehr selten, da gewöhnlich die Carcinomzellennester direkt in Spalträumen im Choroidalgewebe selbst gelegen sind.

Linkes Auge. Auch hier findet sich ganz symmetrisch, wie an dem rechten Auge, am hinteren Pole des Bulbus in der Gegend der Macula lutea, nach innen bis an den Nervus opticus reichend ein kleiner Tumor mit der Sclera fest verwachsen und nach hinten halbkugelförmig prominirend (s. Fig. 2a, Taf. XVIII). Der Durchmesser dieses Tumors beträgt in querer Richtung ca. 7 mm, in der Höhe ca. 5 mm, derselbe verhält sich sonst seinem anatomischem Verhalten nach ganz analog wie der des rechten Auges, sehr mächtiges fibröses Stroma mit eingelagerten kleinen Carcinomzellen-Nestern. Fig. 3, Taf. XVIII zeigt noch ein Stück dieses retrobulbären Tumors. Die Sclera ist im Bereich der Geschwulst nirgends von Carcinomzellennestern bis in ihre inneren Lagen durchsetzt. Der Sehnerv selbst ist in seinem vorderen Abschnitt völlig carcinomatös degenerirt, während hier die äussere und innere Sehnervenscheide sich im Wesentlichen intact verhalten. Ein Längsschnitt durch die Papille und das unmittelbar retrobulbäre Stück des Nervus opticus (s. Fig. 3 Taf. XVIII), zeigt diese Thatsache sehr deutlich. Die Papille ist erheblich prominent, ähnlich wie bei Stauungspapille, und völlig mit Nestern von Carcinomzellen, die zum Theil eine sehr beträchtliche Grösse haben, durchsetzt, die carcinomatöse Infiltration beschränkt sich jedoch durchaus auf die Papille und reicht nicht in die Netzhaut hinein. Weiter nach rückwärts lassen sich an einzelnen Stellen Züge von Carcinomzellen durch die Lamina cribrosa hindurch in den

Opticus-Stamm hineinverfolgen, der sich nun zunächst dicht hinter dem Bulbus völlig carcinomatös degenerirt zeigt, so dass die Nervensubstanz gänzlich geschwunden und durch Carcinom-Massen ersetzt ist; dagegen sind die Bindegewebssepten des Opticus in relativ normaler Weise erhalten und erkennbar, stellenweis jedoch ausgesprochen verdickt. Auf dem hinteren Theil des gezeichneten Längsschnittes (Fig. 3 Taf. XVIII.) ist in der inneren Hälfte des Opticus zum Theil die Nervensubstanz noch vorhanden. Weiter rückwärts im hinteren orbitalen Theil des Opticus ist die Nervensubstanz auf dem ganzen Querschnitt noch relativ gut erhalten, in einzelnen Partieen zeigt sich theilweise Atrophie der Nervensubstanz, jedoch sind sonst die Structur des Sehnerven und namentlich die Bindegewebssepten in völlig normaler Weise nachweisbar. Dagegen zeigt sich auch in den mittleren und hinteren orbitalen Theilen des linken Nervus opticus die innere Sehnervenscheide in einem grossen Theil ihrer Circumferenz pathologisch verändert; sie ist in erheblicher Ausdehnung verdickt, stark mit Rundzellen durchsetzt und lässt an einzelnen Stellen auch deutlich carcinomatöse Infiltration erkennen. Diese Scheidenveränderungen nehmen jedoch, je weiter nach hinten, allmählich an Intensität ab; am linken intracraniellen Opticus-Stamm sind derartige perineuritische carcinomatöse Veränderungen nicht mehr nachweisbar, sodass man nicht den Eindruck gewinnt, als wäre der carcinomatöse Process über das Chiasma auf dem linken Sehnervenstamm hinüber gewandert bis zum linken Bulbus, sondern es gewinnt durchaus den Anschein, dass der Process am hinteren Bulbus-Abschnitt begonnen, und die Veränderungen sich in aufsteigender Richtung fortgepflanzt haben.

Sehr bemerkenswerth nun sind auch an diesem Auge die Veränderungen der Choroides. Dieselbe erscheint von der Papille ab, namentlich nach aussen zu, die Gegend der Macula lutea und deren weitere Umgebung einnehmend, ziemlich gleichmässig verdickt, so dass ihr Dickendurchmesser 0,5 bis stellweis ca. 1 mm beträgt. Diese gleichmässige Verdickung reicht namentlich nach aussen noch erheblich über den Aequator nach vorn. Fig. 3, Taf. XIX zeigt einen Durchschnitt durch die deutlich verdickte und carcinomatös entartete Choroides, sie hat an dieser Stelle fast die Dicke der Sclera erreicht und ist mit derselben fest verwachsen. Ihr Bau ist ein derb fibröser, Durchschnitte von Gefässen, wie in der normalen Choroides, sind nicht wahrnehmbar, das Pigment aus dem Choroidalstroma ist fast völlig geschwunden, dagegen geht die Retinalpigmentschicht intact über die so diffus degenerirte und gleichmässig verdickte Choroides hinweg. In diesem so entarteten Choroidal-Gewebe liegen verstreut bald reichlicher, bald sehr sparsam die Carcinom-

zellen-Nester, meistens von geringer Grösse, stellenweis aber auch von erheblicher Ausdehnung. Analog verhalten sich auch in den übrigen afficirten Choroidalpartieen die pathologisch-anatomischen Veränderungen, so dass es sich um eine ausgedehnte diffuse carcinomatöse Degeneration der Choroides handelt, mit relativ geringer und ziemlich gleichmässiger Verdickung in den betroffenen Partieen. Die vordersten Abschnitte der Choroides und die Iris, sowie überhaupt die vorderen Bulbus-Abschnitte verhalten sich im Wesentlichen normal.

Die Netzhaut liegt überall an, auch in den unteren Abschnitten des Bulbus, was deshalb besonders erwähnenswerth, weil in diesen Partieen während der klinischen Beobachtung die Netzhaut eine Zeit lang abgelöst war.

In der Orbita finden sich auf dieser Seite keine carcinomatösen Veränderungen.

Epicrise: Wenn wir kurz resümirend diese beiden Fälle mit einander vergleichen, so zeigt sich, dass sie zwar in mancher Hinsicht grosse Analogien bieten, auf der anderen Seite aber auch sehr wesentliche Verschiedenheiten erkennen lassen. Es scheint mir, dass beide Fälle trotz mancher Aehnlichkeit doch gleichsam als Paradigmen dafür angesehen werden können, wie verschieden sich doch innerhalb gewisser Grenzen die Ausbreitung und das Wachsthum des metastatischen Carcinoms am Augapfel auch wieder gestalten können. Zunächst zeigt sich in beiden Fällen als ziemlich gleicher Ausgangspunkt der metastatischen Geschwulstbildung der hintere Augapfelpol, die Gegend der Macula lutea und die Umgebung des Sehnerven, also die Durchtrittsregion der hinteren kurzen Ciliararterien. Im Fall I ist es auf dem linken Auge gerade die Gegend der Macula lutea, in welcher sich die metastatische carcinomatöse Degeneration der Choroides entwickelt, bis an die Papille heranreichend, diese selbst jedoch noch intact lassend (s. Fig. 1a, Taf. XVIII), auf dem rechten Auge entwickelt sich die flache metastatische Geschwulst unmittelbar nach unten an der Papille, nach oben letztere sogar in sich aufnehmend, ohne jedoch auch hier auf die Papille selbst und die Netzhaut überzugehen. Beiderseits sind die übrigen Theile der Augäpfel frei von Veränderungen. — Im Fall II entwickeln sich die Veränderungen beiderseits zuerst in der Gegend der Macula lutea, unter dem Bilde einer gleichmässig weissgraugelblichen Färbung der centralen Choroidalpartieen mit theilweisen leichten Pigmentansammlungen, sich allmählich im Verlauf der Beobachtung immer weiter nach der Peripherie hin ausbreitend, wobei eine leichte gleichmässige Verdickung ophthalmoscopisch diagnosticirt werden kann aus der Veränderung des Refractionszustandes für die be-

treffenden Augenhintergrundspartieen. Gleichzeitig besteht das Bild einer ausgesprochenen Neuritis optica mit erheblicher Prominenz der Papillen und eigenthümlich markig weissen Flecken. Auf dem linken Auge jedoch konnte im Verlauf der Beobachtung sicher festgestellt werden, wie diese Neuritis erst auftrat, nachdem sich die grauweiss-gelbliche Degeneration in der Gegend der Macula lutea schon entwickelt hatte. Diese Entstehung des Processes in der Gegend des hinteren Augenpoles, dem Durchtrittsgebiet der hinteren kurzen Ciliararterien, glaube ich, weist uns schon von vornherein auf eine metastatisch embolische Genese von diesen Gefässen aus hin. Der Nachweis von Krebszellen-Embolien innerhalb der Gefässe, speciell der zuführenden Arterien, gelingt allerdings nur an ganz vereinzelten Stellen (s. Fig. 5, Taf. XIX) im Fall II, während durchweg die Krebszellennester in den Spalten des stark verdickten Choroidalstromas eingelagert sind (s. Fig. 3, Taf. XIX). Im Fall I war es überhaupt nicht möglich, einen Krebsembolus in einer grösseren zu der Geschwulst führenden und die Sclera perforirenden Arterie aufzufinden, was, wie ich jedoch glauben möchte, nicht gegen die metastatisch embolische Entstehung von den betreffenden Arterien aus spricht; es wird sich eben um Capillarembolien in der Choroides gehandelt haben und mit dem raschen Wachsthum der Geschwulst sind die embolisch verstopften feinen Arterienäste resp. Capillaren völlig in die Geschwulst aufgegangen, so dass zur Zeit von einer Verstopfung einzelner Gefässäste nichts mehr zu erkennen ist.

Eine weitere Analogie für diese Entstehung der Geschwulstbildung in der Gegend des hinteren Augenpoles ist die Doppelseitigkeit des Auftretens der Affection, welche ebenfalls auf die metastatische Natur des Processes hinweist. Im Fall I wurden beide Augen ziemlich gleichzeitig befallen, im Fall II lag ein Zeitraum von ca. 10 Wochen zwischen der Erkrankung des rechten und des linken Auges.

Das primäre Leiden war in beiden Fällen Mamma-Carcinom und ebenso gingen beide Patientinnen unter den Erscheinungen von Gehirnmetastasen zu Grunde, welche auch durch die Autopsie bestätigt werden konnten. Bemerkenswerth ist noch im Fall I, dass die metastatischen Carcinomknoten in der rechten Hemisphäre gerade die ganze Spitze des rechten Schläfenlappens einnehmen, so dass die Hirnrinde hier nur noch in einer ganz dünnen Schicht (1—1,5 mm) scheinbar intact geblieben ist, vielleicht dass mit dieser Lokalisation die Klagen der Patientin über zeitweises „gewaltiges Glockenläuten unmittelbar vor den Ohren“ in Zusammenhang zu bringen sind. Eine genauere Untersuchung des Ohres und der Hörschärfe war leider nicht vorgenommen worden.

Bei beiden Kranken stellte sich im Verlauf der Beobachtung eine ausgedehntere seröse Netzhautablösung ein, im Fall I erst unmittelbar vor dem Tode; im Fall II ist besonders hervorzuheben, dass auf dem linken Auge eine Netzhautablösung nach unten nur eine Zeit lang bestand und sich später völlig wieder anlegte, wie das auch durch die Section bestätigt werden konnte.

Zahlreicher jedoch als die Analogien sind die Verschiedenheiten in unseren beiden Beobachtungen. Was zunächst den Bau der metastatischen Geschwülste an den Augen anlangt, so handelt es sich im Fall I um eine sehr zellenreiche Geschwulst mit relativ spärlichem Stroma, und finden sich ferner in der Geschwulst ausgedehnte necrotische Partieen, welche sich oft scharf gegen die übrigen Theile absetzen. Diese necrotischen Massen bestehen, wie sich vielfach sicher nachweisen lässt, aus degenerirten Krebszellen. Die Geschwulst hat auf dem linken Auge eine erhebliche Dicke erreicht, und die Glaslamelle der Choroides, sowie die Retinalpigmentschicht auf eine grössere Strecke hin durchbrochen, jedoch überwiegt auch hier die Längsausdehnung der Geschwulst sehr bedeutend gegen die Dicke. Auf dem rechten Auge hat die Geschwulst im Verhältniss zum Längsdurchmesser nur eine relativ geringe Dicke (s. Fig. 1 b und c Taf. XVIII), immerhin documentirt sich die Veränderung der Choroides auf beiden Augen als eine eigentliche Geschwulstbildung, in der das Choroidalstroma aufgegangen ist, und die sich scharf gegen das gesunde Choroidalgewebe absetzt mit leichten entzündlichen Choroidalveränderungen an der Grenze. Im Fall II dagegen besteht die pathologische Veränderung der Choroides beider Augen in einer mehr diffusen Infiltration des mehr gleichmässig und nicht sehr erheblich verdickten Choroidalgewebes (s. Fig. 3 und 4 Taf. XIX), und ist die Choroides fest mit der Sclera verwachsen, so dass von einer eigentlichen circumscripten, metastatischen Geschwulstbildung der Choroides hier nicht die Rede sein kann, wie im Fall I. Die diffuse carcinomatöse Infiltration der Choroides erstreckt sich übrigens, namentlich auf dem rechten Auge, fast bis in die Gegend des Ciliarkörpers, wie Fig. IV Taf. XIX zeigt, und zeigt hier die Choroides keine Verdickung, sondern vielmehr eine deutliche Atrophie. Die vordersten Abschnitte beider Bulbi sind frei von carcinomatösen Veränderungen. Sehr bemerkenswerth ist nun hier im Fall II, und von Fall I ganz abweichend, die Entwickelung der eigentlichen metastatischen Krebsgeschwülste retrobulbär, nach aussen vom Sehnerven, rechts diesen mit einschliessend und von dem hinteren Theil der Sclera ausgehend. Die Geschwülste haben einen ganz symmetrischen Sitz; die des rechten Auges ist jedoch erheblich grösser, an einzelnen Stellen durchsetzen die Carcinomzellennester hier die Sclera bis in

die Choroides hinein. Die Struktur der Geschwülste ist die des Scirrhus, relativ sparsame Carcinomzellennester mit mächtig entwickeltem fibrösem Stroma; auch die Primär-Geschwulst in der Mamma soll diesen Bau dargeboten haben nach der anatomischen Untersuchung. Das Wachsthum uud die Ausbreitung des Processes verliefen hier relativ langsam, da Patientin fast ein Jahr beobachtet werden konnte, bevor völlige Erblindung eintrat. Im Fall I dagegen war die ganze Entwickelung des metastatischen Processes eine viel schnellere und erblindete Patientin in relativ kurzer Zeit.

Vor Allem hervorzuheben aber ist im Fall II, dem Fall I gegenüber, die Mitbetheiligung der Papillen und der Opticusstämme (s. Fig. 3, 2c, 4, Taf. XVIII). Im Fall I sind die Optici vollständig frei geblieben, während bei unserer zweiten Patientin der rechten Sehnervenstamm total carcinomatös degenerirt ist, und in dem intracraniellen Theil desselben ein grösserer Krebsknoten sich befindet. Es ist bemerkenswerth, wie trotz der totalen carcinomatösen Entartung auch des orbitalen rechten Opticusstammes sich die Form desselben doch im Wesentlichen gut erhalten hat, derart, dass vielfach nur das Nervengewebe direkt durch carcinomatöse Massen ersetzt zu sein scheint, während das Bindegewebsgerüst und die Scheiden noch im Ganzen gut erhalten sind (Fig. 4, Taf. XVIII). Dasselbe gilt noch in erhöhtem Grade von dem linken Opticusstamm, der nur in seinem vorderen Theil diese völlig carcinomatöse Entartung zeigt. Hier zeigen die Bindegewebssepten noch eine relativ normale Anordnung, nur die Nervenfaserzüge sind völlig durch Carcinomzellen ersetzt. Man kann hier beobachten, wie die Geschwulstelemente sich an einzelnen Stellen direkt durch die lamina cribrosa in die Papille hinein fortsetzen und dieselbe mit Carcinomzellennestern durchsetzen. In dem weiter zurück gelegenen Theile des Opticusstammes zeigt sich keine Carcinomentwickelung mehr, und nur eine Strecke weit finden sich noch carcinomatöse Veränderungen der inneren Sehnervenscheide, die aber auch bald ganz aufhören, so dass der hintere orbitale und der intracranielle Theil des linken Opticus als im Wesentlichen frei zu betrachten ist. Ich glaube auch deshalb nicht, dass die Affection des zweiten (linken) Auges durch direktes Hinüberwandern des Processes vom rechten Opticus über das Chiasma auf den linken Sehnervenstamm stattgefunden hat, sondern dass das linke Auge, ebenso wie das rechte, auf metastatischem Wege erkrankte von der Gegend der Macula lutea aus, wo die Entwickelung der retrobulbären Geschwulst erfolgte, und dass von hier aus einerseits die diffuse Degeneration der Choroides und andererseits die Betheiligung des Opticus und der Papille erfolgte. Auch dürfte sich die symmetrische Lokalisation

und Ausbreitung des Processes auf beiden Augen schwerlich anders als durch eine metastatische Entstehung erklären.

Zu Sekundärglaucom kam es nur im Fall II auf dem rechten Auge mit gleichzeitiger starker Protusion des Bulbus in Folge der relativ grossen retrobulbären Geschwulst, sowie der direkten carcinomatösen Veränderungen der Orbita selbst. Aus denselben Gründen erklärte sich hier die ausgedehnte Beweglichkeitsbeschränkung des Bulbus, die Augenmuskeln waren zum Theil direkt mit in die Geschwulst hineinbezogen.

Es liegt nicht in meiner Absicht, im Anschluss an die beiden mitgetheilten Beobachtungen, referirender Weise ausführlicher auf die schon oben aufgezählten einschlägigen Fälle in der Litteratur einzugehen, zumal in den letzten Arbeiten (Elschnig und Mitvalsky) über den Gegenstand schon derartige genauere Zusammenstellungen stattgefunden haben. Nur einzelne zusammenfassende statistische Betrachtungen sollen hier angestellt werden, namentlich, soweit sie geeignet erscheinen, im Zusammenhang mit unseren Beobachtungen das klinische und anatomische Bild von dem metastatischen Carcinom des Auges zu illustriren und ihre einheitlichen Faktoren klar zu legen.

Von den 14 bisher in der Litteratur beschriebenen derartigen Krankheitsfällen, deren genauere Daten mir zugänglich waren betreffen 11 Frauen im Alter von 21—57 Jahren, 3 Männer, 30—43 Jahre alt. In 12 von diesen Fällen (11 Frauen und 1 Mann) war Mammacarcinom die Primäraffection, 1 mal Lungencarcinom und 1 mal Carcinom des Magens und der Leber. Bei den 12 Fällen von Mammacarcinom war in 10 annähernd die Dauer resp. der Operationstermin der Primäraffection festgestellt worden; sie betrugen 1 mal 9, 1 mal 6, 3 mal 2 Jahre, 2 mal 9 Monate, 1 mal 6 und 1 mal 1 Monat. Da in einem Theil der Beobachtungen nur die Operationszeit des Mammacarcinoms angegeben ist, so ist die Dauer der Primäraffection vielfach grösser.

Von 13 Fällen, wo dies nach den Mittheilungen festgestellt werden konnte, war 6 mal die Affection eine doppelseitige, 7 mal war nur 1 Auge befallen. Fast gleichzeitig auf beiden Augen trat die Affection 2 mal auf, 3 mal erkrankte das zweite Auge in einem Zwischenraum von einigen Wochen bis zu einigen Monaten nach Erkrankung des ersten Auges, 1 mal (in dem Perls'schen Falle) finden sich hierüber keine Angaben, da es sich hier nur um einen Sectionsbefund handelte.

Was die Form und die Ausbreitung des Processes anbetrifft, so handelt es sich meistens (10 mal) um eine mehr diffuse resp. flach kuchenförmige oder schalenartige carcinomatöse Geschwulst-

entwicklung in der Choroides, wie solches gewöhnlich schon ophthalmoscopisch festgestellt werden konnte und auch 8 mal durch die anatomische Untersuchung der Bulbi bestätigt wurde. Die Ausbreitung der Geschwulst ist hierbei eine flächenhafte, bei relativ sehr geringem Dickendurchmesser der entarteten Choroidalpartieen. Es sei hier an unsern Fall II erinnert, wo die diffuse carcinomatöse Infiltration der Choroides sich gleichmässig über den grössten Theil des Augenhintergrundes bis in die vorderen Partieen erstreckte mit nur theilweise mässiger Verdickung der Choroides, an einigen Stellen sogar mit deutlicher Atrophie des Choroidalgewebes.

Nur in 3 Fällen handelte es sich (Hirschberg-Birnbacher, Schultze und mein Fall I. L. Auge) um stärker prominente Tumoren, aber immer noch so, dass der Längs- und Querdurchmesser der Geschwulst bedeutend vor dem Dickendurchmesser prävalirte. Von einem pilz- oder kugelförmigen Vorspringen der Geschwulst, wie dies bei dem Choroidalsarcom so häufig nachweisbar ist, war in keinem Falle die Rede, während andererseits beim Choroidalsarcom eine diffuse, flächenhafte Ausbreitung als sehr selten anzusehen ist. Auf diesen Punkt weist Fuchs in seiner bekannten Monographie („Das Sarcom des Uvealtractus. 1882. Wien) ausdrücklich hin. Er fand bei 259 Fällen von Aderhautsarcom nur 7 mal die diffuse flächenhafte Form, und selbst von diesen 7 Fällen ist noch der eine oder der andere als unsicher anzusehen, weil eine Verwechslung mit einer entzündlichen Veränderung der Choroides nicht ausgeschlossen erscheint.

In einem Falle (Manz), der nur klinisch und ophthalmoscopisch beobachtet wurde, liess sich die Frage nach der Form des Tumors nicht entscheiden, da eine Netzhautablösung das Bild verdeckte.

Der Sitz und der Ausgangspunkt der carcinomatösen Degeneration der Choroides findet sich fast regelmässig am hinteren Augapfelpol, der Gegend der Macula lutea und der Umgebung des Sehnerven. In 12 von diesen 14 Fällen lässt sich ein derartiger Ausgangspunkt in der Gegend des Durchtrittsgebietes der hinteren kurzen Ciliararterien nachweisen. In einem Fall (Ewing) ist auch die Iris und das Corpus ciliare mitbefallen, entsprechend dem Durchtritt und dem Ausbreitungsgebiet der langen Ciliararterien. Es sind in diesem Falle auch das vordere und das hintere erkrankte Territorium durch dazwischen liegende gesunde Partieen getrennt.

Nur in unserem Fall II scheint auch eine retrobulbäre Entwicklung der Geschwülste vorgekommen zu sein, vielleicht hat sich in dem Manz'schen Falle etwas Aehnliches gefunden, da auch hier intra vitam eine Prominenz der Bulbi beobachtet wurde. Eine ana-

tomische Untersuchung konnte in diesem Falle nicht ausgeführt werden.

Das Wachsthum der Geschwulst war durchweg ein schnelles und der Verfall des Sehens zum Theil ein rapides. Die Complication mit seröser Netzhautablösung war sehr häufig, in wenigstens 10 von diesen 14 Fällen.

Secundärglaukom stellte sich nur im Ganzen selten ein (Ewing, Mitvalsky und unser Fall I).

Autopsien wurden in 7 von diesen 14 Fällen ausgeführt (Perls, Hirschberg-Birnbacher, Schapringer, Gayet, Elschnig und unsere beiden Beobachtungen). Es fanden sich in allen Fällen multiple metastatische carcinomatöse Erkrankungen anderer Organe. Hierunter Gehirnmetastasen 2 mal, und einmal Metastasen der Schädelknochen. Lungen und Leber zeigten fast regelmässig metastatische Carcinomknoten. In einigen Fällen wurden noch klinisch Gehirnmetastasen diagnosticirt (Manz, Mitvalsky), Fälle die nicht zur Section kamen.

In Bezug auf ausgedehntere necrotische Territorien in der Geschwulst, wie sie unser Fall I bot, finden sich bei verschiedenen Autoren Mittheilungen, namentlich behandelt Mitvalsky sehr ausführlich diesen Punkt für seinen ersten Fall. Er ist geneigt, diese necrotischen Partieen nicht als aus degenerirten Carcinomzellen direct hervorgegangen anzusehen, sondern glaubt, dass dieselben aus Haemorrhagien, die degeneriren, entstanden sind, welche von den Carcinomzellen dann gleichsam umwachsen werden. Elschnig sieht in diesen necrotischen Partieen eine regressive Metamorphose (Coagulationsnecrose), welche durch mangelhafte Ernährung der geschwulstig degenerirten Choroidalpartieen eingeleitet wird. Schultze, der ebenfalls diese necrotischen Herde beobochtete, sieht in ihnen körnig zerfallene Zellen mit frischen und älteren Blutungen. Ebenso sprechen Hirschberg und Birnbacher in ihrem Falle von ausgedehnten Blutungen mit Resten der Kerne von weissen Blutkörpern, sowohl innerhalb der Geschwulstzellennester als auch an der freien Oberfläche der Neubildung. Ich selbst habe oben dargelegt, dass ich für meinen Fall I glaube annehmen zu müssen, dass diese necrotischen Territorien direct aus degenerirten Carcinomzellen hervorgegangen sind.

Die Auffassung des Krankheitsbildes ist bei fast allen Autoren die eines metastatischen, auf dem Wege der Blutbahnen entstandenen Processes, in erster Linie im Bereich der hintern kurzen Ciliararterien, einer Ansicht, der ich mich durchaus anschliessen möchte. Jedoch nur in einem kleinen Theil der Fälle lauten die Angaben über Geschwulstthromben innerhalb der Gefässe direkt positiv. Perls spricht

in seinem Falle von einer carcinomatösen Infiltration der Capillaren mit direktem Uebergang solcher solider Zellcylinder in weite, mit Blutkörperchen gefüllte Capillaren und scheinen nach ihm die grossen nicht contourirten Zellhaufen die Fortsetzung der aus der Erweiterung und Ausstopfung der Capillaren hervorgegangenen Zellschläuche zu bilden. Elschnig beschreibt die Züge und Schläuche von Epithelzellen als zum Theil in den Gefässen gelegen, nirgends ist zwischen Gefässwand und den auskleidenden Epithelzellen eine Spur von Gefässendothel nachweisbar. Ferner fand er zwei venae vorticosae auf Querschnitten theils durch Endothelwucherung, theils durch Epithelzellen, die in coagulirte Blutmassen eingelagert sind, vollständig obliterirt. Desgleichen sah Schultze eine grössere die Sclera durchsetzende Vene durch einen Thrombus von Geschwulstzellen ausgefüllt. Mitvalsky beobachtete Zellenschläuche, welche den Gedanken nahelegen, dass es mit Carcinomzellen gefüllte Capillargefässe sind. Ich selbst habe in meinem Fall II Thromben von Geschwulst zellen in kleineren wie grösseren Gefässen der Choroides stellenweise nachweisen können, ebenso einen solchen in einer grösseren Arterie (s. Fig. 5, Taf. XIX). Die Geschwulstthromben in den grösseren Wirbelvenen, wie sie von Elschnig und Schultze beobachtet wurden, glaube ich, sind durch stellenweise Zerstörung der Gefässwand und Hineinwachsen der Geschwulstmassen in das Venenlumen zu erklären. In meinem Fall I ist mir der Nachweis von Geschwulstzellenthromben innerhalb der Gefässe nicht mit Sicherheit gelungen, doch möchte ich glauben, dass dies aus dem völligen Aufgehen der Choroides in die Geschwulst erklärlich wird, während ein solcher Nachweis leichter gelingen wird, wenn es sich um eine mehr diffuse carcinomatöse Infiltration der Choroides handelt. Manz hat in seinem Fall, der ja allerdings nicht anatomisch untersucht werden konnte, die Ansicht ausgesprochen, dass die Affection von dem einen Auge durch directe Fortpflanzung auf den Sehnervenbahnen auf das andere übergehen könne, und zwar wird diese Vermuthung gerade begründet auf meine kurze damalige Angabe über den anatomischen Befund unseres Fall II. Ich darf vielleicht hierzu bemerken, dass die Veränderungen der inneren Sehnervenscheide auf dem linken Auge sich doch nur eine Strecke weit centralwärts in die Orbita hinein erstreckt, so dass am hintern orbitalen und am intracraniellen Theil des linken Opticus keine carcinomatösen Veränderungen nachweisbar sind, und somit auch in diesem Falle trotz ausgedehnter carcinomatöser Opticusdegeneration auf beiden Seiten ein directes Hinüberwandern des Processes vom rechten auf das linke Auge auf dem Wege der nervösen Opticusbahnen nicht anzunehmen ist.

Ein directes Uebergreifen der carcinomatösen Choroidaldegeneration auf die Retina scheint mir ausserordentlich selten vorzukommen, es findet sich nur in dem Fall (Hirschberg-Birnbacher) erwähnt, wo stellenweis Epithelzapfen in die Retina eingedrungen sind, da wo dieselbe der Geschwulst anliegt. Oft tritt ja frühzeitig seröse Netzhautablösung ein, so dass dann die Netzhaut von der eigentlichen Geschwulst durch seröses Exsudat getrennt ist; aber auch dort, wo die Geschwulst der Retina und auch der Papille unmittelbar anliegt, scheint ein solches Uebergreifen des Processes ausserordentlich selten zu sein. Auch in unserm Fall II ist nur die Papille des linken Auges und der vordere Theil des Opticus-Stammes carcinomatös infiltrirt, während die Netzhaut selbst völlig frei von carcinomatöser Degeneration geblieben ist.

Wenn ich am Schlusse unserer Ausführungen die Resultate noch einmal kurz zusammenfasse, namentlich in Bezug auf die Differentialdiagnose zwischen metastatischem Carcinom und dem primär auftretenden Choroidalsarcom, so ergiebt sich ungefähr Folgendes:

1. Am häufigsten gab Mammacarcinom Veranlassung zu metastatischem Carcinom der Choroides, ob dies Verhältniss als ein zufälliges anzusehen ist, ob es sich aus dem relativ häufigen Vorkommen des Mammacarcinoms oder aus andern zur Zeit nicht näher bekannten Gründen erklärt, möchte ich jetzt nicht entscheiden.

2. In fast der Hälfte der Fälle war die Affection doppelseitig, ein Vorkommen, wie es bei dem primär auftretenden Choroidalsarcom als äusserst selten angesehen werden muss.

3. Die Form und Ausbreitung der carcinomatösen Metastase der Choroides ist in der Regel die einer flach kuchen- oder schalenförmigen Geschwulst von graugelblichem Aussehen, soweit dies durch die relativ wenig getrübte Netzhaut festzustellen ist. Diese flächenhafte Degeneration der Choroides kann theilweise mit einer nur sehr geringen Verdickung derselben einhergehen unter dem Bilde der mehr diffusen carcinomatösen Infiltration. Relativ selten ist die stark vorspringende, erheblich prominente eigentliche Geschwulstbildung und in den betreffenden Fällen überwiegt allemal noch der Längs- und Querdurchmesser den Dickendurchmesser der Geschwulst. Bei dem primär auftretenden Choroidalsarcom ist die diffuse flächenhafte Ausbreitung sehr selten, den stark prominenten kugel-, höcker- und pilzartigen Formen gegenüber.

4. Das metastatische Carcinom geht fast regelmässig von der Gegend des hinteren Augenpoles aus (Gegend der Macula lutea und Umgebung der Papille) dem Ausbreitungsgebiet der hinteren kurzen Ciliararterien, recht selten scheint die Entstehung im Bereich der vordern langen Ciliararterien vorzukommen im Bereich des Corpus

ciliare und der Iris. In den intermediären äquatoriellen Partieen des Augenhintergrundes konnte bisher der Ausgangspunkt für das metastatische Choroidalcarcinom nicht aufgefunden werden. Für das Choroidalsarcom kann eine solche Regelmässigkeit der Entstehung am hintern Augenpol nicht festgestellt werden (vergl. auch Fuchs l. c. f. 166).

5. Das Wachsthum des metastatischen Carcinoms ist im Ganzen ein schnelles und damit die Zunahme der Sehstörung gewöhnlich eine rasche. Eine Complication mit seröser Netzhautablösung tritt häufig und oft schon frühzeitig ein. Secundärglaucom wurde relativ selten beobachtet. Das primäre Choroidalsarcom kann unter Umständen sehr langsam wachsen und gelegentlich im Verlauf von Jahren nur relativ wenig an Grösse zunehmen.

6) Neben den carcimatösen Augapfelmetastasen sind in der Regel bei den Patienten schon metastatische Affectionen anderer Organe nachweisbar.

Wir sehen also, dass das klinische und ophthalmoskopische Bild des metastatischen Choroidalcarcinoms in vielen Beziehungen, Besonderheiten und Eigenschaften zeigt, welche es von dem primären Choroidalsarcom auch schon intra vitam diagnostisch unterscheiden lassen, so dass der Untersucher in der Lage sein dürfte, in einem Theil der Fälle mit dem Augenspiegel schon und nach einer sonstigen genauen ophthalmologischen Untersuchung das metastatische Choroidalcarcinom auch aus den localen Krankheitserscheinungen allein richtig zu erkennen. Es braucht nicht noch besonders hervorgehoben zu werden, ein wie grosses Interesse der Möglichkeit zukommt, ein Carcinom während des Lebens im Augenhintergrunde bei erheblicher Vergrösserung in Bezug auf Wachsthum und Ausbreitung beobachten zu können.

Wir sehen somit, dass carcinomatöse Metastasen am Augapfel selbst bisher fast nur in der Choroides resp. im Corpus ciliare und in der Iris beobachtet wurde. Relativ selten sind im Vergleich hierzu die Fälle in der Litteratur, wo lediglich in den Opticus-Stämmen sich metastatische carcinomatöse Veränderungen entwickelten. Unser Fall II würde gleichsam einen Uebergang darstellen zu diesen Fällen, weil sich hier metastatisches Carcinom der Choroides nebst gleichzeitiger retrobulbärer Entwicklung der Geschwulst combinirt mit carcinomatöser Entartung der Papillen und der Opticus-Stämme, und ich möchte auch glauben, dass der grosse Carcinomknoten am rechten intracraniellen Opticus-Stamm, einen metastatischen Herd für sich darstellt, der nicht etwa durch directe Fortpflanzung vom rechten Bulbus aus entstanden ist. Im Uebrigen habe ich in der Litteratur nur 3 Fälle auffinden können, wo lediglich die Opticus-

Stämme von metastatischen carcinomatösen Veränderungen befallen waren, während die Bulbi selbst verschont blieben. Es sind dies die Fälle von Dittrich, Krohn und Elschnig. Der Dittrich'sche Fall („Ein Fall von über eine grosse Anzahl von Organen verbreiteten Krebsmassen". Prag, Vierteljahrsschr. Bd. XII p. 171. 1846) ist dadurch besonders bemerkenswerth, dass neben einer carcinomatösen Degeneration des Chiasma und der intracraniellen Opticus-Stämme noch eine grössere Anzahl anderer Gehirnnerven (rechter Olfactorius, rechter Oculomotorius, linker Abducens, beide Gasser'sche Ganglien, beide Acustici, beide Glossopharyngei und linker Hypoglossus) metastatische carcinomatöse Veränderungen gewöhnlich in Form von kleineren oder grösseren höckerigen Auftreibungen zeigten. — In dem Falle von Krohn („Tvenne Fall af Neuritis optica". Finska laekaresaellskapets handlingar 1871. Autoreferat Zehender's klin. Monatsbl. Bd. X p. 103) findet sich an beiden Optici bei ihrem Eintritt in die Bulbi eine kleine carcinomatöse Anschwellung den Scheidenraum einnehmend und auch nach Perforation der inneren Sehnervenscheide in die Nervenstämme selbst eindringend, hier zum Theil die Nervenfasermasse in den Maschenräumen ersetzend. Die Veränderung hörte an der Lamina cribrosa auf, die Papille selbst war neuritisch verändert, jedoch ohne carcinomatöse Degeneration. — Der Fall von Elschnig (l. c.) zeigt am intracraniellen Abschnitt des linken nervus opticus unmittelbar an das foramen opticum angrenzend eine graulich durchscheinende kolbige Anschwellung, die medial stark prominirt (dem Bau nach Carcinom). Der orbitale Theil des Opticus ist im Wesentlichen frei. Wie ersichtlich erinnern diese carcinomatösen metastatischen Opticus-Veränderungen in diesen 3 Fällen in mancher Hinsicht an die Veränderungen in unserm Fall II.

Ganz ausserordentlich selten sind jedenfalls metastatische Sarcome innerhalb des Augapfels. Fuchs constatirte noch in seiner vorhin citirten ausgezeichneten Monographie über das Choroidalsarcom 1882, dass sichere Fälle von metastatischer Sarcombildung im Auge bisher nicht beobachtet seien, sondern dass das Sarcom nur primär im Augapfel auftrete. Zur Zeit finden sich jedoch in der Litteratur zwei, wohl zweifellose Beobachtungen von metastatischem Sarcom innerhalb des Auges. Das Eine ist der Fall von Schiess-Gemuseus und M. Roth (von Graefe's Arch. f. Ophthalm. XXV 2 p. 177. 1879) wo nach primärem Naevus auf dem Sternum ein metastatisches Sarcom in der Papille sich entwickelte, wobei die Choroides ganz unbetheiligt blieb. Die zweite Beobachtung stammt von Pflüger („Metastatisches Sarcom der Choroidea". Arch. f. Augenheilkunde XIV 2. 1885) und entwickelte sich hier nach einem congenitalen Naevus der rechten

Parotis-Gegend, der später sich vergrösserte, zunächst eine Amaurose des linken Auges ohne ophthalmoskopischen Befund und später auf dem rechten metastatischer dunkler Tumor in der vordern Kammer, sowie multiple Tumorenbildung auf der Sclera. Eine Autopsie wurde nicht gemacht. — Zu erwähnen ist hier noch jener Fall von Broemser („Ueber einen Fall von secundärem Melanom der Choroidea". Inaug.-Dissert. Berlin 1870), wo bei einer Patientin eine sehr gefässreiche, melanotische Geschwulst der Choroides auf einem Auge zur Entwicklung kam, nachdem vor einem Jahr die Kranke sich eine leicht und reichlich blutende, pigmentreiche Geschwulst durch Abbinden von der Wange entfernt hatte, ohne dass dieselbe local recidivirte. Fuchs bestreitet für diesen Fall die Berechtigung, den Tumor als einen metastatischen aufzufassen. Leber (v. Graefe's Arch. f. Ophthalm. XXXI 4 p. 111), der diesen Fall selbst gesehen hat, sieht denselben als metastatisch zwar auch nicht für absolut sicher an, hält aber auch eine metastatische Entstehung durchaus nicht für ausgeschlossen und zwar namentlich wegen der eigenthümlichen anatomischen Beschaffenheit und des grossen Gefässreichthums des Tumors; denn, da secundäre Tumoren die Eigenthümlichkeiten der primären oft in verstärktem Maasse wiedergeben, so stimme der Gefässreichthum der Aderhautgeschwulst sehr gut zu der Annahme ihres Ursprungs aus einem stets gefässreichen Naevus. Ich hatte Gelegenheit, durch die Güte des Herrn Geh. Rath Leber dies fragliche Präparat vor Kurzem selbst zu sehen; die von Leber geschilderten anatomischen Eigenthümlichkeiten traten an dem so lange conservirten Präparate auch jetzt noch zu Tage und namentlich war schon makroskopisch ein Gefässreichthum in der Geschwulst nachweisbar, wie er wohl kaum bei einem primären Choroidalsarcom vorkommen dürfte; ich habe jedenfalls nie etwas Derartiges bei dieser Geschwulstform gesehen.

Aber selbst diese Broemser'sche Beobachtung als sicher metastatisch angesehen, so würden immer erst 3 Fälle auf hunderte von primärem Choroidalsarcom kommen und somit besteht auch hier der alte Virchow'sche Satz zu Recht, dass diejenigen Organe, welche grosse Neigung zu protopathischer Geschwulstbildung zeigen, eine sehr geringe zu metastatischer darbieten.

Prof. Dr. W. Wittkoff
Marburg

Tafel XVIII.

Uhthoff: Zur Lehre von dem metastatischen Carcinom der Choroides.

Tafel XVIII.

Fig. 1. a) u. b) Durchschnitt durch den rechten und linken Augapfel von Frau R. (Fall I) mit den flachen metastatischen Carcinomen der Choroides.

c) Durchschnitt durch die Geschwulst des rechten Auges bei stärkerer Loupenvergrösserung.

Fig. 2. a) u. b) Durchschnitt durch den rechten und linken Augapfel von Frau Kl. (Fall II). Ausbreitung des Tumors hauptsächlich retrobulbär nach aussen vom Nervus opticus.

c) Längsdurchschnitt durch das Chiasma und die intracraniellen Opticus-Stämme. Im rechten Opticus ein grösserer Carcinomknoten.

Fig. 3. Längsdurchschnitt durch die linke Papille von Fall II (Frau Kl.). Papille und Opticus carcinomatös degenerirt.

Fig. 4. Fall II (Frau Kl.) Querschnitt durch den rechten orbitalen Opticus-Stamm (hinterer Abschnitt) total carcinomatös degenerirt. An einer Stelle des Querschnitts Narbenbildung.

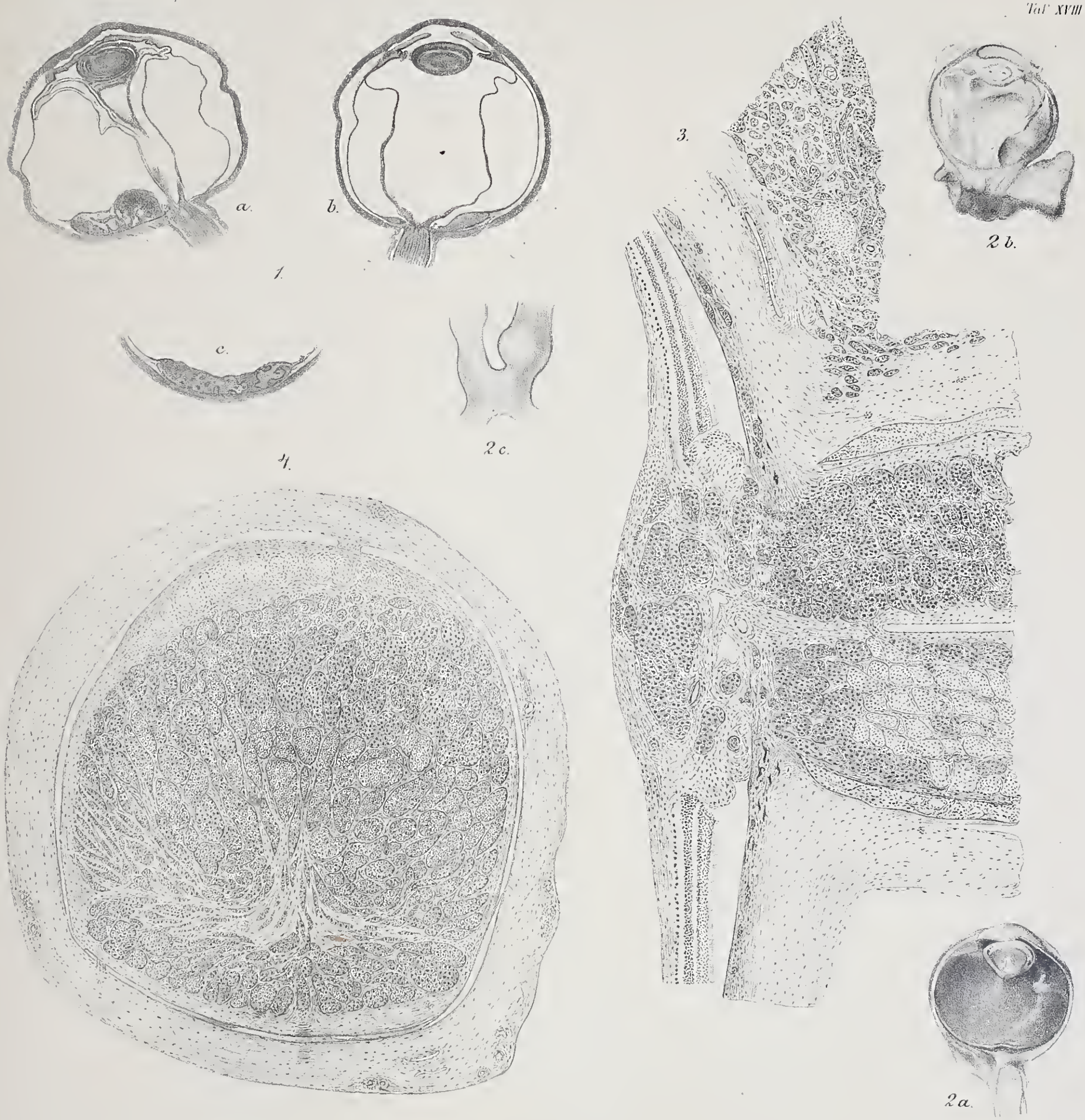

Autor d. Lewin del.

W. A. Meyn lith., Berlin.

Uhthoff: Zur Lehre von dem metastatischen Carcinom des Choroides

Tafel XIX.

Uhthoff: Zur Lehre von dem metastatischen Carcinom der Choroides.

Tafel XIX.

Fig. 1. Fall I (Frau R.) Durchschnitt durch die carcinomatös degenerirte Choroides, in der Geschwulst ausgedehnte nekrotische Partieen, daher das landkartenartige Aussehen (Rechtes Auge).

Fig. 2. Fall I (Frau R.) Partie aus der Geschwulst der Choroides des linken Auges bei stärkerer Vergrösserung. Die hellen Partieen necrotisch. Eigenthümliche carcinomatöse Einscheidung der Gefässe.

Fig. 3. Fall II (Frau Kl.) L. A. Schnitt durch die diffus carcinomatös entartete Choroides mit erheblicher fibröser Verdickung derselben, Choroides und Sclera fest mit einander verwachsen.

Fig. 4. Fall II (Frau Kl.) Rechtes Auge. Durchschnitt durch den vordern Theil der Choroides, welche spärlich carcinomatös infiltrirt ist, ohne wesentliche Verdickung.

Fig. 5. Fall II (Frau Kl.) Rechtes Auge. Querschnitt eines grösseren arteriellen Gefässes mit Carcinomzellen und Blut in seinem Lumen aus der carcinomatös entarteten Choroides.

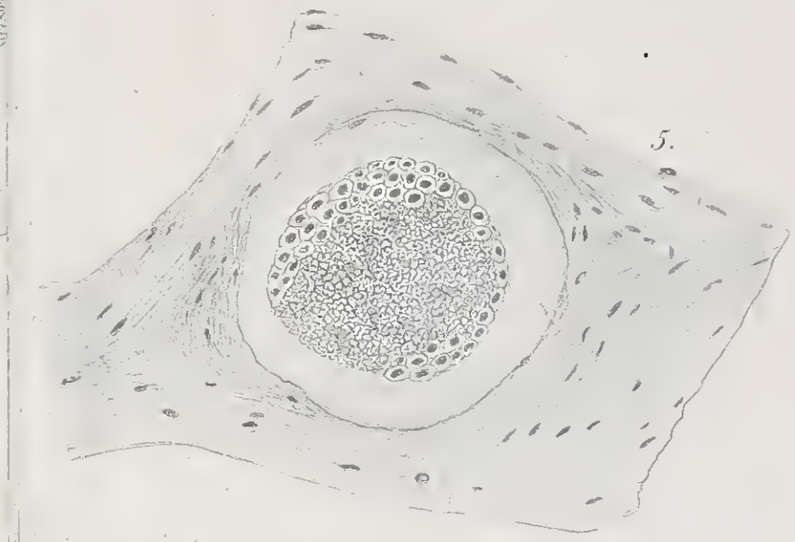

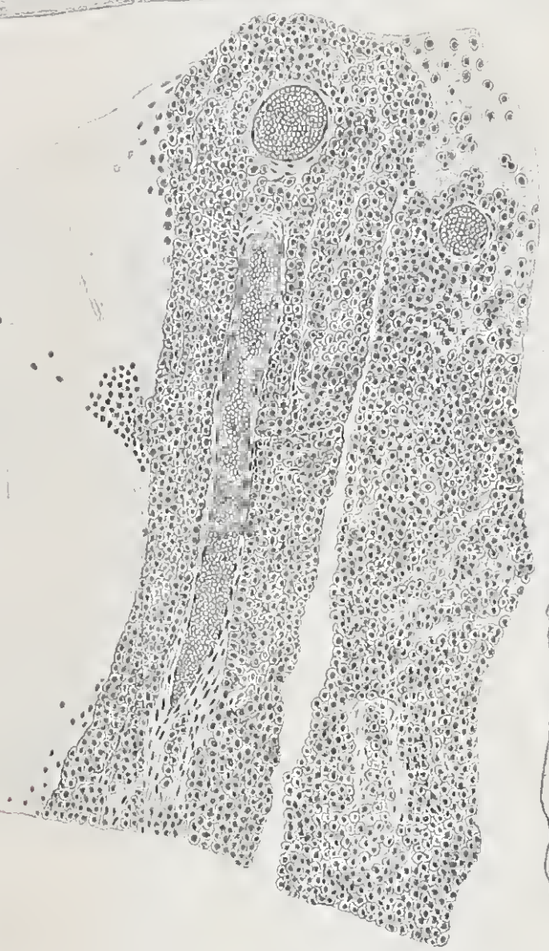

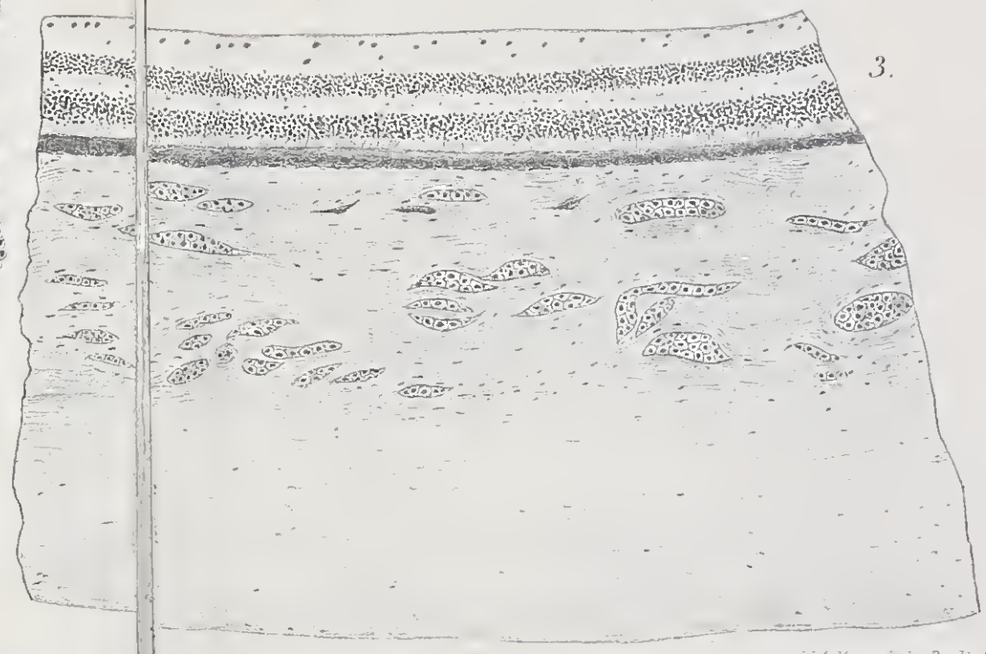

Autor del.

Uhthoff: Zur Lehre von dem metas arcinom des Choroides

Verlag von August Hirsch in.

W. A. Meyn lith., Berlin.